

UFRRJ
INSTITUTO DE VETERINÁRIA
CURSO DE PÓS-GRADUAÇÃO EM MEDICINA VETERINÁRIA

DISSERTAÇÃO

ESTUDO IMUNO-HISTOQUÍMICO E DIAGNÓSTICO DIFERENCIAL
DE FORMAS GENITAIS E EXTRAGENITAIS DO TUMOR VENÉREO
TRANSMISSÍVEL CANINO NO BRASIL

Mariana Bezerra Mascarenhas

2010



UNIVERSIDADE FEDERAL RURAL DO RIO DE JANEIRO
INSTITUTO DE VETERINÁRIA
CURSO DE PÓS-GRADUAÇÃO EM MEDICINA VETERINÁRIA
PATOLOGIA / CIÊNCIAS CLÍNICAS

ESTUDO IMUNO-HISTOQUÍMICO E DIAGNÓSTICO DIFERENCIAL DE
FORMAS GENITAIS E EXTRAGENITAIS DO TUMOR VENÉREO
TRANSMISSÍVEL CANINO NO BRASIL

Mariana Bezerra Mascarenhas

Sob a orientação da professora
Ticiano do Nascimento França

e co-orientação do professor
Paulo de Vargas Peixoto

Dissertação submetida como requisito parcial
para obtenção do grau de Mestre em
Medicina Veterinária no Curso de Pós-
graduação em Medicina Veterinária, Área de
concentração em Patologia Animal.

Seropédica, RJ
Julho 2010

636.7089665 Mascarenhas, Mariana Bezerra, 1980-
M395e Estudo imuno-histoquímico e diagnóstico
T diferencial de formas genitais e
 extragenitais do tumor venéreo
 transmissível canino no Brasil / Mariana
 Bezerra Mascarenhas. - 2010.
 67 f. : il.

Orientador: Ticiano do Nascimento
França.

Dissertação (mestrado)- Universidade
Federal Rural do Rio de Janeiro, Curso de
Pós-Graduação em Medicina Veterinária.

Bibliografia: f.57-65.

1. Cão - Aparelho genital - Doenças -
Teses. 2. Cão - Doenças - Diagnóstico -
Teses. 3. Tumores em animais - Teses. 4.
Patologia veterinária - Teses. I. França,
Ticiano do Nascimento, 1974- . II.
Universidade Federal Rural do Rio de
Janeiro, Curso de Pós-Graduação em
Medicina Veterinária. III. Título.

UNIVERSIDADE FEDERAL RURAL DO RIO DE JANEIRO
INSTITUTO DE VETERINÁRIA
CURSO DE PÓS-GRADUAÇÃO EM MEDICINA VETERINÁRIA

MARIANA BEZERRA MASCARENHAS

Dissertação submetida como requisito parcial para obtenção do grau de Mestre em Medicina Veterinária no Curso de Pós-Graduação em Medicina Veterinária, área de concentração em Patologia Animal.

DISSERTAÇÃO APROVADA EM 30/07/2010.

Ticiano do Nascimento França, MV, Dra.UFRRJ
Orientadora

Regina Ruckert Ramadina, MV, Dra.UFRRJ

Mary Suzan Varaschin, MV, Dra. UFLA

“A minha mãe, pela dedicação total, apoio, compreensão e exemplo”.

“Ao Fernando e Maria, Tio Cláudio, Reno e Helena, minha querida família, pelo incentivo, paciência e ajuda na realização deste trabalho.”

AGRADECIMENTOS

À Professora Ticiania França, minha querida Orientadora, os seus ensinamentos, paciência e a sua dedicação total foram fundamentais para a realização deste trabalho e para o meu crescimento profissional.

Ao Professor Paulo Peixoto, meu Co-orientador, os seus conselhos, correções, ensinamentos, confiança e a sua disponibilidade muito contribuiu no resultado desta dissertação.

À Professora Regina Ramadilha, minha querida amiga e tutora, sempre presente, disposta a ajudar e pela confiança por disponibilizar boa parte do material utilizado neste trabalho.

Ao Professor David Driemeier, da Universidade Federal do Rio Grande do Sul (UFRGS), por me receber muito bem em seu departamento, a sua orientação e ensinamentos.

Às amigas que me ajudaram muito com ensinamentos, dicas e sugestões, Elise da patologia aqui da Rural e Luciana da patologia da UFRGS.

Aos novos amigos e amigas da patologia Rural e UFRGS.

Ao Ricardo, Janaína e Fabiana do laboratório pela paciência e ajuda na preparação das lâminas.

À Mônica, pela grande ajuda com as fotos da tese.

À minha tia Ana e meus primos, Gui, Caco e Marcela pelo carinho e acolhida em Porto Alegre.

À minha mãe e tio Cláudio, pela paciência em ler e reler esta tese, pelas correções e propostas.

Ao Reno pela ajuda, dicas e sugestões com tabelas.

Ao Fernando pelo amor, companheirismo, compreensão e ajuda com tabelas.

À minha fonte inspiradora e maior companheira, Maria.

À todos minha eterna gratidão.

RESUMO

MASCARENHAS, Mariana Bezerra. Estudo imuno-histoquímico e diagnóstico diferencial de formas genitais e extragenitais do tumor venéreo transmissível canino no Brasil. 67p. Dissertação (Mestrado em Patologia Animal). Universidade Federal Rural do Rio de Janeiro, Seropédica, RJ, 2010.

Com a finalidade de fornecer subsídios e discutir os problemas referentes ao diagnóstico e ao diagnóstico diferencial do tumor venéreo transmissível canino (TVTC), principalmente em sua forma extragenital, foi realizada a avaliação imuno-histoquímica e estabelecido termo de comparação com aspecto microscópico em 10 TVTCs genitais e em 13 exclusivamente extragenitais previamente diagnosticados através de histopatologia. Os TVTCs foram testados para reagentes específicos de antígenos de membrana (anti-macrófago e anti-cadeia leve lambda) e citoplasmáticos (anti-lisozima, anti-proteína S-100, anti-alfa-1-antitripsina, anti-vimentina e anti-CD68) com utilização da técnica complexo avidina-biotina-peroxidase. Adicionalmente, a reatividade aos anticorpos anti-CD3 e anti-CD-79a foi testada em um TVTC genital. Em 100% dos tumores testados (22/22) com anticorpo anti-vimentina houve forte imuno-reatividade. Não houve reatividade para os anticorpos anti-lisozima, anti-macrófago, anti-proteína S-100, bem como aos anticorpos anti-CD3 e anti-CD79a. O clone do anticorpo anti-CD68 utilizado não apresentou reação cruzada com macrófagos de cão. Não houve diferença histopatológica e de imuno-reatividade entre os TVTCs genitais e extragenitais. Estes achados não corroboram com a hipótese da origem histiocítica do TVTC (ausência de reatividade dos anticorpos anti-lisozima e anti-macrófago). O painel de anticorpos utilizado é útil para o diagnóstico diferencial deste tumor com linfomas, plasmocitomas, tumores histiocíticos, melanomas amelanóticos e neoplasias de origem epitelial pobremente diferenciadas, entre outros.

Palavras chaves: TVTC, imuno-histoquímica, tumor de células redondas, cão, patologia.

ABSTRACT

MASCARENHAS, Mariana Bezerra. Immunohistochemical study and differential diagnosis of genital and extragenital forms of canine transmissible venereal tumor in Brazil. 67p. Dissertação (Mestrado em Patologia Animal). Universidade Federal Rural do Rio de Janeiro, Seropédica, RJ, 2010.

With the aim of providing insight and discussing the problems related to the diagnosis and differential diagnosis of canine transmissible venereal tumor (CTVT), especially in its extragenital form, immunohistochemical evaluation was performed and a comparison was established by analysis of the microscopic appearance of 10 genital CTVTs and 13 exclusively extragenital CTVTs previously diagnosed by histopathology. CTVT samples were incubated with biotinylated antibodies raised against specific membrane (anti-macrophage and anti-light lambda chains) and cytoplasmic antigens (anti-lysozyme, anti-S-100 protein, anti-alpha-1-antitrypsin, anti-vimentin and anti-CD68) and subsequently developed using the avidin-biotin-peroxidase complex technique. Additionally, the reactivity with anti-CD3 and anti-CD79a antibodies was tested in one genital CTVT sample. A strong reactivity with the anti-vimentin antibody was found in 100% of the tumors tested (22/22). No reactivity was found for the anti-lysozyme, anti-macrophage, anti-S-100 protein, anti-CD3 and anti-CD79a antibodies. The clone of the antibody anti-CD68 does not seem to present any cross-reactivity with macrophages of dogs. No histopathological or immunoreactivity differences between genital and extragenital CTVTs were found. These findings do not corroborate the hypothesis of histiocytic origin of CTVT (no reactivity to anti-lysozyme and anti-macrophage antibodies). The antibody panel used is useful to narrow the differential diagnosis for lymphomas, plasma cell tumors, histiocytic tumours, amelanotic melanomas, and poorly differentiated epithelial neoplasias, among others.

Key words: TVT, immunohistochemistry, round cell tumor, dog, pathology.

ÍNDICE DE FIGURAS

| | | PÁGINA |
|-----------|---|--------|
| Figura 1 | TVTC genital (176/97). Artefato de técnica. Anticorpo anti-lisozima. Marcação em todas as células da borda do fragmento (falso-positivo). Obj. 40x. | 23 |
| Figura 2 | TVTC genital (174/97). Fêmea com nódulo firme ulcerado e hemorrágico na vagina e cutâneos pré-vulvar. Cortesia Prof ^a . Dr ^a . Regina Ramadinha. | 26 |
| Figura 3 | TVTC genital (243/97). Macho com lesão única friável e hemorrágica no pênis e glândula. Cortesia Prof ^a . Dr ^a . Regina Ramadinha. | 26 |
| Figura 4 | TVTC extragenital (189/97). Lesões cutâneas nodulares e ulceradas. Cortesia Prof ^a . Dr ^a . Regina Ramadinha. | 27 |
| Figura 5 | TVTC extragenital (189/97). Três meses após tratamento com vincristina. Completa cicatrização e crescimento de pêlos. Cortesia Prof ^a . Dr ^a . Regina Ramadinha. | 27 |
| Figura 6 | TVTC extragenital (629/96). Massa friável, hemorrágica com aspecto de couve-flor na cavidade oral. Cortesia Prof ^a . Dr ^a . Regina Ramadinha. | 28 |
| Figura 7 | TVTC extragenital (519/96) cutâneo. Massa cutânea ulcerada, hemorrágica e multilobulada. Cortesia Prof ^a . Dr ^a . Regina Ramadinha. | 28 |
| Figura 8 | TVTC genital (174/97). Células arredondadas com núcleos grandes e redondos com nucléolos únicos e evidentes, citoplasma pálido e vacuolizado em partes das células. Figuras de mitose freqüentes. Obj. 40x, HE. | 29 |
| Figura 9 | TVTC extragenital (1174/06). Células grandes, arredondadas, núcleos grandes e redondos com apenas um nucléolo central e proeminente. Obj. 40x, HE. | 30 |
| Figura 10 | TVTC extragenital (1174/06). Células redondas, nucléolos únicos e evidentes e freqüentes figuras de mitoses. Células negativas para a coloração de azul de toluidina. Obj. 40x. | 31 |
| Figura 11 | TVTC extragenital (1174/06). Apenas os mastócitos infiltrados na massa tumoral positivos para a coloração de azul de toluidina. Obj. 40x. | 31 |
| Figura 12 | TVTC extragenital (629/96). Células tumorais com fina granulação citoplasmática positivas para a coloração de PAS. Obj. 40x. | 32 |

| | | |
|-----------|--|----|
| Figura 13 | Controle positivo (inflamação granulomatosa) utilizado para o anticorpo anti-lisozima. Intensa imuno-reatividade em macrófagos e neutrófilos. Obj. 40x. | 33 |
| Figura 14 | TVTC genital (176/97). Ausência de imuno-reatividade das células tumorais para a lisozima e marcada imuno-reatividade de macrófagos e neutrófilos. Obj. 40x. | 34 |
| Figura 15 | TVTC extragenital (927/08). Ausência de imuno-reatividade das células tumorais para a lisozima e marcada imuno-reatividade de macrófagos e neutrófilos. Obj. 20x | 34 |
| Figura 16 | TVTC extragenital (243/97). Ausência de imuno-reatividade das células tumorais para a lisozima e marcada imuno-reatividade de macrófagos e neutrófilos. Obj. 40x. | 35 |
| Figura 17 | TVTC extragenital (105/98). Ausência de imuno-reatividade das células tumorais para a lisozima e marcada imuno-reatividade de macrófagos e neutrófilos. Obj. 40x. | 35 |
| Figura 18 | Controle positivo (melanoma amelanótico) utilizado para o anticorpo anti-vimentina. Intensa imuno-reatividade nas células neoplásicas do melanoma. Obj. 40x. | 36 |
| Figura 19 | TVTC genital (171/97). Intensa imuno-reatividade para a vimentina, com mais de 90% das células tumorais positivas. Obj. 10x. | 37 |
| Figura 20 | TVTC extragenital (1174/06). Intensa imuno-reatividade para a vimentina, com mais de 90% das células positivas. Obj. 10x. | 37 |
| Figura 21 | TVTC genital (171/97). Intensa imuno-reatividade para a vimentina, mais de 90% das células tumorais positivas. Obj. 20x. | 38 |
| Figura 22 | TVTC extragenital (1174/06) intensa imuno-reatividade para a vimentina, com mais de 90% das células tumorais positivas. Obj. 20x. | 38 |
| Figura 23 | Controle positivo (inflamação granulomatosa) utilizado para o anticorpo anti-macrófago. Intensa imuno-reatividade em macrófagos e neutrófilos. Obj. 40x. | 39 |
| Figura 24 | TVTC genital (283/97). Ausência de imuno-reatividade das células tumorais para anti-macrófago e marcada imuno-reatividade de macrófagos e neutrófilos intersticiais. Obj. 40x. | 40 |
| Figura 25 | TVTC extragenital (55/97). Marcada imuno-reatividade de macrófagos intersticiais para o anticorpo anti-macrófago. Obj. 40x. | 40 |
| Figura 26 | TVTC genital (172/97). Ausência de imuno-reatividade das células tumorais para o anticorpo anti-macrófago e marcada reatividade de macrófagos e neutrófilos intersticiais. Obj. 40x. | 41 |

| | | |
|-----------|--|----|
| Figura 27 | TVTC genital (171/97). Ausência de imuno-reatividade das células tumorais para o anticorpo anti-macrófago e marcada reatividade de macrófagos e neutrófilos intersticiais. Obj. 40x. | 41 |
| Figura 28 | Controle positivo. Melanoma amelanótico positivo para S-100. Obj. 40x. | 42 |
| Figura 29 | TVTC genital (725/96). Ausência de imuno-reatividade das células tumorais para S-100. Obj. 40x. | 43 |
| Figura 30 | TVTC extragenital (927/08). Ausência de imuno-reatividade das células tumorais para S-100. Obj. 40x. | 43 |
| Figura 31 | Controle positivo (inflamação granulomatosa de bovino) utilizado para o anticorpo anti-CD 68. Intensa imuno-reatividade em macrófagos. Obj. 10x | 44 |
| Figura 32 | TVTC extragenital (105/98). Ausência de imuno-reatividade das células tumorais para CD 68. Obj. 40x. | 45 |
| Figura 33 | TVTC extragenital (282/99). Ausência de imuno-reatividade das células tumorais para CD 68. Obj. 40x. | 45 |

ÍNDICE DE TABELAS

| | | PÁGINA |
|-----------|---|--------|
| Tabela 1 | Achados imuno-histoquímicos do TVTC e seus principais diagnósticos diferenciais | 8 |
| Tabela 2 | Principais aspectos a serem abordados no diagnóstico dos tumores de células redondas | 17-19 |
| Tabela 3 | Anticorpos utilizados e os respectivos controles positivos | 21 |
| Tabela 4 | Características dos anticorpos primários, diluições, tempo de incubação e recuperação antigênica utilizada | 29 |
| Tabela 5 | Gradação da porcentagem de células positivas e da intensidade de coloração | 23 |
| Tabela 6 | Dados epidemiológicos dos cães com Tumor Venéreo Transmissível genital | 24 |
| Tabela 7 | Dados epidemiológicos dos cães com Tumor Venéreo Transmissível extragenital | 25 |
| Tabela 8 | Número de TVTCs genitais e extragenitais positivos para a lisozima, porcentagem de células coradas e intensidade de coloração | 33 |
| Tabela 9 | Número de TVTCs genitais e extragenitais positivos para a vimentina, porcentagem de células coradas e intensidade de coloração | 36 |
| Tabela 10 | Número de TVTCs genitais e extragenitais positivos para anti-macrófago, porcentagem de células coradas e intensidade de coloração | 39 |
| Tabela 11 | Número de TVTCs genitais e extragenitais positivos para S-100, porcentagem de células coradas e intensidade de coloração | 42 |
| Tabela 12 | Número de TVTCs genitais e extragenitais positivos para CD 68, porcentagem de células coradas e intensidade de coloração | 44 |
| Tabela 13 | Número de TVTCs positivos para cada anticorpo testado, porcentagem de células coradas e intensidade de coloração | 46 |
| Tabela 14 | Resultados imuno-histoquímicos dos TVTCs genitais | 47 |
| Tabela 15 | Resultados imuno-histoquímicos dos TVTCs extragenitais | 47 |

LISTA DE ABREVIACOES

| | |
|--------|---|
| AAT | Alfa-1-Antitripsina |
| ACM-1 | Anticorpo Monoclonal Contra Macrfagos de Co |
| CD | Cluster Designations |
| Frag. | Fragmento |
| HE | Hematoxilina-Eosina |
| Kappa | Cadeia Leve Kappa |
| LAMBDA | Cadeia Leve Lambda |
| LISO | Lisozima |
| MAD | Membro Anterior Direito |
| MAE | Membro Anterior Esquerdo |
| MHC | Complexo Primrio de Histocompatibilidade |
| Micro. | Micro-ondas |
| MPD | Membro Posterior Direito |
| MPE | Membro Posterior Esquerdo |
| PAS | cido Peridico de Schiff |
| PBS | Phosphate Buffered Solution |
| pH | Potencial Hidrogeninico |
| prof. | Professora |
| SPV | Setor de Patologia Veterinria |
| SRD | Sem Raa Definida |
| TVTC | Tumor Venreo Transmissvel Canino |
| TC | Temperatura em graus Celsius |
| UFRRJ | Universidade Federal Rural do Rio de Janeiro |
| UFRGS | Universidade Federal Rural do Rio Grande do Sul |
| VIM | Vimentina |

SUMÁRIO

| | Página |
|--|--------|
| 1. INTRODUÇÃO | 1 |
| 2. REVISÃO DE LITERATURA | 2 |
| 2.1 Etiologia, Transmissão e Localização | 2 |
| 2.2 Ocorrência e Distribuição | 2 |
| 2.3 Epidemiologia | 2 |
| 2.4 Aspectos Macroscópicos e Clínicos | 3 |
| 2.5 Aspectos Microscópicos | 3 |
| 2.5.1 Citologia | 3 |
| 2.5.2 Histopatologia | 4 |
| 2.5.3 Imuno-histoquímica | 4 |
| 2.5.3.1 Anticorpos frequentemente empregados na avaliação imuno-histoquímica do TVTC | 4 |
| 2.5.3.1.1 Anticorpo anti-lisozima (lisozima) | 4 |
| 2.5.3.1.2 Anticorpo anti-alfa-1-antitripsina (alfa-1-antitripsina) | 5 |
| 2.5.3.1.3 Anticorpo monoclonal murino contra macrófagos de cão (ACM-1) | 5 |
| 2.5.3.1.4 Anticorpo anti-vimentina (vimentina) | 5 |
| 2.5.3.1.5 Anticorpo monoclonal anti-CD 68 (CD 68) | 6 |
| 2.5.3.1.6 Anticorpos monoclonais anti-CD 3 e anti- CD 79a (CD 3 e CD 79a) | 6 |
| 2.5.3.1.7 Anticorpos que falharam em expressar imunoreatividade no TVTC | 6 |
| 2.5.3.1.8 Origem do TVTC | 7 |
| 2.6 Diagnóstico | 9 |
| 2.7 Diagnóstico Diferencial | 9 |
| 2.7.1 Principais tumores de células redondas considerados no diagnóstico diferencial | 9 |
| 2.7.1.1 Histiocitoma | 9 |
| 2.7.1.1.1 Etiologia | 9 |
| 2.7.1.1.2 Histórico e apresentação clínica | 9 |

| | |
|--|-----------|
| 2.7.1.1.3 Citologia | 10 |
| 2.7.1.1.4 Histopatologia | 10 |
| 2.7.1.1.5 Imuno-histoquímica | 10 |
| 2.7.1.2 Mastocitoma | 11 |
| 2.7.1.2.1 Introdução | 11 |
| 2.7.1.2.2 Etiologia | 11 |
| 2.7.1.2.3 Histórico e apresentação clínica | 11 |
| 2.7.1.2.4 Citologia | 12 |
| 2.7.1.2.5 Histopatologia | 12 |
| 2.7.1.2.6 Imuno-histoquímica | 12 |
| 2.7.1.3 Linfoma | 13 |
| 2.7.1.3.1 Introdução | 13 |
| 2.7.1.3.2 Etiologia | 13 |
| 2.7.1.3.3 Histórico e apresentação clínica | 13 |
| 2.7.1.3.4 Citologia | 14 |
| 2.7.1.3.5 Histopatologia | 14 |
| 2.7.1.3.6 Imuno-histoquímica | 14 |
| 2.7.1.4 Melanoma | 14 |
| 2.7.1.4.1 Etiologia | 14 |
| 2.7.1.4.2 Histórico e apresentação clínica | 14 |
| 2.7.1.4.3 Citologia | 15 |
| 2.7.1.4.4 Histopatologia | 15 |
| 2.7.1.4.5 Imuno-histoquímica | 15 |
| 2.7.1.5 Plasmocitoma | 15 |
| 2.7.1.5.1 Etiologia | 15 |
| 2.7.1.5.2 Histórico e apresentação clínica | 16 |
| 2.7.1.5.3 Citologia | 16 |
| 2.7.1.5.4 Histopatologia | 16 |
| 2.7.1.5.5 Imuno-histoquímica | 16 |
| 3. MATERIAL E MÉTODOS | 20 |
| 3.1 Animais | 20 |
| 3.2 Histopatologia | 20 |

| | |
|---|----|
| 3.2.1 Coloração especial | 20 |
| 3.3 Imuno-histoquímica | 20 |
| 3.3.1 Anticorpos utilizados | 20 |
| 3.3.2 Controles positivos utilizados | 21 |
| 3.3.3 A técnica da Imuno-histoquímica | 21 |
| 3.3.4 Interpretação dos resultados da imuno-histoquímica | 22 |
| 4. RESULTADOS | 24 |
| 4.1 Dados Epidemiológicos dos Animais | 24 |
| 4.2 Aspectos Macroscópicos e Clínicos | 25 |
| 4.3 Histopatologia | 29 |
| 4.3.1 Colorações especiais | 30 |
| 4.3.1.1 Azul de toluidina | 30 |
| 4.3.1.2 Ácido periódico de schiff (PAS) | 32 |
| 4.4. Imuno-histoquímica | 33 |
| 4.4.1 Anticorpo policlonal anti-lisozima (lisozima) | 33 |
| 4.4.2 Anticorpo monoclonal anti-vimentina (vimentina) | 36 |
| 4.4.3 Anticorpo monoclonal anti-macrófago (anti-macrófago) | 39 |
| 4.4.4 Anticorpo anti-proteína S-100 (S-100) | 42 |
| 4.4.5 Anticorpo monoclonal anti-CD 68 (CD 68) | 44 |
| 4.4.6 Anticorpo anti-alfa-1 antitripsina (AAT) | 46 |
| 4.4.7 Anticorpo anti-imunoglobulina de cadeia leve lambda (cadeia leve lambda) | 46 |
| 4.4.8 Anticorpos monoclonais CD 3 e CD 79a (CD 3 e CD 79a) | 46 |
| 5. DISCUSSÃO | 48 |
| 5.1 Diagnóstico e Diagnóstico diferencial do TVTC | 48 |
| 5.1.1 Aspectos clínico-epidemiológicos | 48 |
| 5.1.2 Histopatologia | 49 |
| 5.1.3 Colorações especiais | 51 |
| 5.1.4 Imuno-histoquímica | 51 |
| 5.1.4.1 Anticorpo anti-lisozima (lisozima) | 51 |
| 5.1.4.2 Anticorpo anti-vimentina (vimentina) | 52 |
| 5.1.4.3 Anticorpo anti-macrófago (anti-macrófago) | 53 |
| 5.1.4.4 Anticorpo anti- proteína S-100 (S-100) | 53 |

| | |
|--|----|
| 5.1.4.5 Anticorpo anti- CD 68 (CD 68) | 53 |
| 5.1.4.6 Anticorpo anti- CD 3 e anti-CD 79a (CD3 e CD79a) | 54 |
| 5.2 Discrepâncias nos resultados e na interpretação imuno- histoquímica | 54 |
| 5.2.1 Erros na técnica da imuno-histoquímica | 54 |
| 5.2.2 Interpretação inadequada e validação de falso-positivos | 55 |
| 5.2.3 Equívocos na interpretação histopatológica | 55 |
| 5.2.4 Grau de diferenciação tumoral | 55 |
| 6. CONCLUSÕES | 56 |
| 7. REFERÊNCIAS BIBLIOGRÁFICAS | 57 |
| 8. ANEXOS | 66 |

1 INTRODUÇÃO

O Tumor Venéreo Transmissível Canino (TVTC) é uma doença neoplásica que acomete principalmente os órgãos genitais externos de cães machos e fêmeas. É considerado o único tumor capaz de ser transmitido por transplante de células tumorais viáveis, através do coito ou de lambedura de áreas afetadas. O diagnóstico da forma clássica do TVTC geralmente é fácil e fundamentado no histórico, na apresentação clínica e na citologia ou histopatologia, caracterizadas por alta celularidade, com predomínio de células arredondadas e volumosas, nucléolos únicos, grandes e centrais e a presença de numerosos vacúolos citoplasmáticos.

Embora não haja maiores dificuldades para o estabelecimento do diagnóstico do TVTC quando localizado no trato genital, esse tumor pode ser confundido com diversas condições, neoplásicas e não-neoplásicas, caso se encontre fora do trato genital. Nestes casos, além do histórico, da avaliação clínica, da citologia e da histopatologia, a imuno-histoquímica pode ser importante para o diagnóstico definitivo.

Por outro lado, há discrepâncias sobre a caracterização imuno-histoquímica dessa neoplasia; alguns autores acreditam que o TVTC tenha imunofenótipo histiocítico (MOZOS et al., 1996; MARCHAL et al., 1997), enquanto outros não confirmaram esse achado em estudos imuno-histoquímicos realizados em tecidos congelados de TVTC (GROSS et al., 2005).

Dessa maneira, este estudo visa caracterizar através da imuno-histoquímica formas genitais e extragenitais do TVTC no Brasil e discutir os principais problemas relativos a essa caracterização, com a finalidade de fornecer subsídios para o estabelecimento do diagnóstico e diagnóstico diferencial desta neoplasia.

2 REVISÃO DE LITERATURA

2.1 Etiologia, Transmissão e Localização

O tumor venéreo transmissível canino (TVTC) é uma doença neoplásica que, atualmente, está incluída no grupo dos chamados “Tumores de Células Redondas” (THRALL, 2007). Devido a sua controversa origem citogenética, já recebeu diversas denominações, tais como condiloma canino, granuloma venéreo, linfossarcoma infeccioso ou transmissível, sarcoma infeccioso, linfoma venéreo e Tumor de Sticker (VERMOOTEN, 1987).

O TVTC foi a primeira neoplasia na história da patologia a ser transmitida experimentalmente (NOVINSKY, 1876 segundo EPSTEIN; BENNETT, 1974; YANG et al., 1991). Prier e Johnson (1964) injetaram células tumorais por via intravenosa e observaram a disseminação deste tumor na maioria dos órgãos internos (VERMOOTEN, 1987). Esse tumor é transmitido pela deposição de células tumorais intactas em superfícies epiteliais previamente lesadas. Na natureza, o TVTC é sobretudo propagado pelo coito ou por lambeduras de áreas tumorais. Lesões genitais são mais comuns, pois no momento do ato sexual há lesão da mucosa genital e o transplante das células tumorais (VERMOOTEN, 1987).

Estudos citogenéticos revelam que as células deste tipo de tumor têm apenas 59 cromossomos, enquanto as células somáticas dos cães têm 78 (COHEN, 1985; ROGERS, 1997).

O TVTC não ocorre apenas na mucosa da região genital, mas também na pele e em outras mucosas (JUBB; KENNEDY; PALMER, 2007). Mordeduras, o ato de coçar e/ou lambeduras predis põem à inoculação do tumor na pele (VERMOOTEN, 1987). Metástases são mais frequentes em linfonodos regionais, pele e conjuntiva ocular, porém olhos, sistema nervoso central, rins, fígado, pulmão, baço e vários outros locais podem ser destino destas metástases (DAS; DAS, 2000).

2.2 Ocorrência e Distribuição

Embora tenha distribuição mundial o TVTC é mais comum em regiões tropicais e subtropicais. Há marcada flutuação de sua prevalência em áreas endêmicas. Na Índia, o tumor é mais frequente nas áreas rurais (DAS; DAS, 2000), pois há mais cães de vida livre, o que aumenta o contato entre os animais. No Brasil, o TVTC é uma neoplasia bastante frequente. No Rio de Janeiro, a primeira descrição data de 1985 (RAMADINHA; VIANA; RAMADINHA, 1985). Pereira & Ramadinha (1991) observaram 149 casos de TVTC de um total de 7558 cães atendidos na Clínica Geral do Hospital Veterinário da Universidade Federal Rural do Rio de Janeiro, num período de 4 anos e meio. No estado de São Paulo há relatos em Jaboticabal (421 casos em 21 anos) em Botucatu e Araçatuba. Foram também descritos casos de TVTC em Minas Gerais, Campo Grande, Salvador e Curitiba (RAMADINHA et al., 2003).

2.3 Epidemiologia

O paciente com o TVTC é, na grande maioria das vezes, um cão adulto jovem, sexualmente ativo, com histórico de contatos sociais (VERMOOTEN, 1987; LORIMIER; FAN, 2007). Animais jovens, mal-nutridos e imunologicamente deficientes são os mais acometidos (COHEN, 1985). Segundo alguns autores (BLOOM; PAFF; NOBACK, 1951; COHEN, 1985), em animais saudáveis, a regressão espontânea é considerada frequente e a recorrência rara. Por outro lado, os cães recuperados adquirem imunidade celular e humoral (BESCHORNER et al., 1979) que previne a recorrência (MIZUNO et al., 1989). Scott et al.

(2001) observaram regressão espontânea apenas em inoculações experimentais e a consideraram rara nos tumores de ocorrência natural.

2.4 Aspectos Macroscópicos e Clínicos

Tanto nas fêmeas quanto nos machos o tumor pode se apresentar como nódulos únicos ou múltiplos, pode ser pedunculado, multilobulado (VERMOOTEN, 1987) ou como massas com aparência de “couve-flor” (VERMOOTEN, 1987; ROGERS, 1997; PAPAOGLOU et al., 2001). Em machos o TVTC frequentemente acomete a glândula do pênis, o bulbo e o pênis, entretanto pode-se achar lesões nas três regiões. O bulbo é a região de ocorrência mais comum (VERMOOTEN, 1987). A coloração dos nódulos varia de pálida à vermelho brilhosa, a maioria das vezes é friável, hemorrágico e com o tempo pode torna-se necrótico e ulcerado com infecção secundária (SINGH et al., 1998).

Os cães geralmente manifestam sinais crônicos de desconforto e podem apresentar sangramentos através da vulva ou do prepúcio por semanas ou até meses antes do diagnóstico (LORIMIER; FAN, 2007).

A ocorrência de TVTC exclusivamente extragenital já é conhecida. Tem-se descrito o tumor nas cavidades oral (BRIGHT et al., 1983; RAMADINHA; RAMADINHA; KUNER, 1993; MORRISON, 1998) e nasal (NDIRITU; MBOGWA; SAYER, 1977; BRIGHT et al., 1983; MORRISON, 1998; PAPAOGLOU et al., 2001), oro-nasal (AMBER; ADEYANJU, 1986), nas tonsilas (THEILEN; MADEWELL, 1987), olhos e conjuntiva (BARRON et al., 1963) pele (NIELSEN; KENNEDY, 1990) e mucosa anal (BATAMUZI; BITTEGKO, 1991).

Casos de TVTC generalizado com diversas metástases também têm sido descritos (RAMADINHA; VIANA; RAMADINHA, 1985). Emagrecimento progressivo, anemia e apatia podem ocorrer, principalmente nos casos com múltiplas metástases (BOSCOS, 1988; OGILVIE; MOORE, 1995).

2.5 Aspectos Microscópicos

2.5.1 Citologia

Em geral, a morfologia do TVTC é bem característica no exame citológico, as células tumorais são dispostas em lençol (monocamadas), há alta celularidade, independente de serem provenientes de tumor genital ou extragenital (MURRAY; JAMES; MARTIN, 1969; COWELL; TYLER, 1989). Os esfregaços caracterizam-se pelo predomínio de células arredondadas e volumosas, cujos diâmetros variam de 14 a 30 micrômetros. Os núcleos são redondos a ovalados, com cromatina marginada e os nucléolos únicos, grandes e centrais (DUCAN; PRASSE, 1979; NIELSEN; KENNEDY, 1990; ROGERS, 1997). As figuras mitóticas são freqüentes (NIELSEN; KENNEDY, 1990; SCOTT; MILLER; GRIFFIN, 2001). O citoplasma, levemente azulado, apresenta granulação fina, e vacúolos claros bem definidos que, apesar da natureza ainda desconhecida (DUCAN; PRASSE, 1979) são considerados como a característica mais importante do exame citológico deste tumor (LORIMIER; FAN, 2007). Esses vacúolos adquirem importância principalmente quando os TVTC são extragenitais, diferenciando-os de outras neoplasias como histiocitomas e linfomas. Neutrófilos, linfócitos e macrófagos são frequentemente observados entre as células tumorais (DUCAN; PRASSE, 1979).

2.5.2 Histopatologia

A histopatologia pode ser usada para estabelecer o diagnóstico. Em lâminas coradas pela Hematoxilina-Eosina (H.E.) observam-se células grandes, cujos formatos variam entre redondo, ovalado ou poliédrico, consideradas bastante uniformes quanto ao aspecto e tamanho. Os núcleos são grandes, redondos, levemente vesiculares e contém, na maioria das vezes, apenas um nucléolo central e proeminente. Seu abundante citoplasma, finamente granular, apresenta limites precisos e cora-se discretamente em azul pela hematoxilina (NIELSEN; KENNEDY, 1990; SCOTT; MILLER; GRIFFIN, 2001). A relação núcleo/citoplasma em geral é de 1:1 (DUNCAN; PRASSE, 1979; WHITE, 1991). Moderado pleomorfismo pode ocorrer (NIELSEN; KENNEDY, 1990; SCOTT; MILLER; GRIFFIN, 2001).

2.5.3 Imuno-histoquímica

A imuno-histoquímica é uma importante técnica de diagnóstico utilizada na caracterização de doenças neoplásicas na medicina humana e vem se tornando igualmente importante na medicina veterinária, visto que cada vez mais são necessários diagnósticos mais precisos. Este meio de diagnóstico tem sido considerado altamente específico e sensível principalmente no diagnóstico de doenças infecciosas (RAMOS-VARA et al., 2008). A concepção fundamental desta técnica consiste na demonstração de antígenos em tecidos por anticorpos específicos (RAMOS-VARA, 2005). Em comparação com outros testes de diagnóstico, a imuno-histoquímica permite a localização do antígeno na lesão, o que aumenta dramaticamente a acurácia no diagnóstico e a compreensão da patogênese (RAMOS-VARA et al., 2008).

Esta técnica é frequentemente usada para o diagnóstico de processos neoplásicos e infecciosos em diferentes espécies animais (RAMOS-VARA; BEISSENHERZ, 2000). Desse modo, tem sido utilizada como mais um meio para o diagnóstico definitivo e diagnóstico diferencial dos tumores de células redondas (HAINES; CHELACK, 1991). Fernandez et al. (2005) obtiveram o diagnóstico definitivo de 80% dos tumores de células redondas, pobremente diferenciados, através da imuno-histoquímica.

2.5.3.1 Anticorpos frequentemente empregados na avaliação imuno-histoquímica do TVTC

A maioria dos anticorpos utilizados na imuno-histoquímica em medicina veterinária são desenvolvidos contra os antígenos celulares humanos (MOZOS et al., 1996; RAMOS-VARA et al., 2008) ou de roedores (RAMOS-VARA et al., 2008).

2.5.3.1.1 Anticorpo anti-lisozima (lisozima)

A lisozima é uma enzima bacteriolítica de baixo peso molecular. Em humanos essa enzima é sintetizada e secretada por histiócitos, monócitos, granulócitos e algumas células epiteliais e é utilizada como marcador imuno-histoquímico para distúrbios histiocíticos proliferativos. Em cães esta enzima encontra-se presente em macrófagos, leucócitos mielóides, células epiteliais de glândulas exócrinas e nas distúrbios histiocíticos como histiocitose sistêmica, histiocitose maligna e paniculite granulomatosa (MOORE, 1986b). Em histiocitomas cutâneos (tumor de células de Langerhans) canino, entretanto, a presença da lisozima tem sido variável (MOORE, 1986b; SANDUSKY; CARLTON; WIGHTMAN, 1987) ou até nula (MARCHAL et al., 1995). Apesar da lisozima ter sido descrita como

imuno-reativa em tumores de origem não-histiocítica em cão, a demonstração de imuno-reatividade desta enzima em TVTC tem sido tomada como hipótese de que esse tumor tenha origem histiocítica (MARCHAL et al., 1997). A expressão da lisozima e de alfa-1-antitripsina é importante para o diagnóstico diferencial do TVTC porque excluem linfomas, melanomas amelanóticos, carcinomas pouco diferenciados e mastocitomas (MOZOS et al., 1996).

2.5.3.1.2 Anticorpo anti-alfa-1-antitripsina (alfa-1-antitripsina)

Alfa-1-antitripsina (AAT) é a antiprotease predominante na circulação humana. Tem sido identificada em uma grande variedade de tecidos, porém sua síntese foi demonstrada apenas em hepatócitos, monócitos e macrófagos teciduais (CARLSON et al., 1988). A AAT é considerada um marcador confiável para neoplasias linforeticulares de origem histiocítica em humanos (ISAACSON et al., 1981). Além deste anticorpo, a muramidase e a alfa-1-antiquimotripsina têm sido aceitas como marcadores de histiocitose benigna e maligna, entretanto, em estudos com histiocitoma cutâneo de cão nenhum destes marcadores se mostraram confiáveis para o diagnóstico deste tumor (MOORE, 1986b; SANDUSKY; CARLTON; WIGHTMAN, 1987).

Mozos et al. (1996) verificaram que 56% dos TVTCs testados foram positivos para este anticorpo, o que reforçou ainda mais a origem histiocítica deste tumor, já que em humanos a AAT é um marcador confiável para esta origem.

2.5.3.1.3 Anticorpo monoclonal murino contra macrófagos de cão (ACM-1)

ACM-1 é um antígeno que ainda não foi caracterizado bioquimicamente. Segundo Marchal et al. (1997) este anticorpo tem reatividade similar ao do anticorpo CD 68 e identifica células da linhagem histiocítica. O anticorpo monoclonal murino contra macrófagos de cão (ACM-1) está presente na maioria das células do sistema mononuclear fagocitário canino, assim como no TVTC, o que indica que essa neoplasia tenha origem em células de linhagem histiocítica (MARCHAL et al., 1997).

2.5.3.1.4 Anticorpo anti-vimentina (vimentina)

O TVTC também apresenta imuno-reatividade conhecida para a vimentina. Sandusky, Carlton e Wightman (1987) e Mozos et al. (1996) verificaram 100% de imuno-reatividade da vimentina nos TVTCs testados enquanto Marchal et al. (1997) encontraram uma média de 71,4%. A vimentina é uma proteína fibrosa intracelular derivada da família de filamentos intermediários (MARCHAL et al., 1997). A avaliação imuno-histoquímica de filamentos intermediários é uma ferramenta importante na caracterização e na histogênese da população celular. Células epiteliais expressam filamentos de citoqueratinas, células mesenquimais expressam filamentos de vimentina e células musculares expressam filamentos de desmina (ESTEXHE et al., 1993).

O anticorpo anti-vimentina tem sido amplamente utilizado, tanto na medicina humana quanto na veterinária para confirmar a origem mesenquimal de vários tumores (MORRIS et al., 2002), entretanto, células tumorais de origem neural, podem também expressar positividade para este anticorpo (MARCHAL et al., 1997).

Por ser um marcador de células mesenquimais (SANDUSKY; CARLTON; WIGHTMAN, 1987; MARCHAL et al., 1997; FULMER; MAULDIN, 2007), este anticorpo torna-se importante para o diagnóstico diferencial do TVTC porque exclui linfomas e carcinomas indiferenciados (MOZOS et al. 1996).

Por outro lado, segundo MARCHAL et al. (1997) a ampla expressão deste anticorpo não auxilia na origem citogenética do TVTC.

2.5.3.1.5 Anticorpo monoclonal anti-CD 68 (CD 68)

Os anticorpos monoclonais denominados CD (*cluster designations*) agem diretamente contra um determinado grupo de antígeno. Estes anticorpos são considerados específicos para a determinação da linhagem celular (COBBOLD; METCALFE, 1994).

O CD 68 é uma glicoproteína intracelular associada a grânulos citoplasmáticos e também a membranas de macrófagos, monócitos, neutrófilos e linfócitos (BALME et al., 2009).

O marcador imuno-histoquímico CD68 é um antígeno citoplasmático associado à lisossomas. Macrófagos e monócitos apresentam intensa imuno-reatividade, porém granulócitos e mastócitos também podem ser expressos por este marcador (BALME et al., 2009). Este anticorpo é considerado um dos mais confiáveis para a identificação da origem histiocítica de um tumor (AFFOLTER; MOORE, 2002). Em cães, CD1, CD11b, CD11c, CD14, CD68 e MHC (complexo principal de histocompatibilidade) classe II são os marcadores imuno-histoquímicos mais confiáveis para as células de linhagem histiocítica (TROST et al., 2008). Marchal et al. (1997) acreditam na origem histiocítica do TVTC, mas sugerem a realização de mais estudos para a confirmação desta hipótese. Este autor cita o CD 68mab humano como um anticorpo que deve ser testado para reforçar a origem histiocítica deste tumor.

2.5.3.1.6 Anticorpos anti-CD 3 e anti-CD 79a (CD 3 e CD 79a)

A reatividade aos antígenos CD3 policlonais tem sido detectada para linfócitos T de cães e é usada como um marcador para linfomas do tipo T (TRAIL; YANG, 1985), dessa forma, a maioria dos linfomas cutâneos caninos expressa este anticorpo (FERRER et al., 1993, FERNANDEZ et al., 2005), enquanto que os linfomas constituídos de linfócitos B são positivos para CD 79a (FERNANDEZ et al., 2005).

Estes anticorpos também podem ser empregados na avaliação do comportamento biológico deste tumor que depende da resposta humoral dos animais. Em estudos experimentais, tem-se descrito um aumento significativo de linfócitos B no TVTC em progressão e um aumento de infiltrado linfocítico T naqueles tumores em regressão (MOZOS et al., 1996). O anticorpo CD3 pode ser útil para a avaliação da fase tumoral (progressão ou regressão). Estes achados são indicativos da resposta humoral do animal desenvolvida contra o tumor (EPSTEIN; BENNETT, 1974). Assim o tratamento poderá ser mais adequadamente selecionado ao se saber em que fase o tumor está (MOZOS et al., 1996).

2.5.3.1.7 Anticorpos que falharam em expressar imuno-reatividade no TVTC

As células tumorais do TVTC não foram reativas para imunoglobulinas (IgG, IgM), antígenos CD3, citoqueratinas, proteína S100, enolase neurônio específica, proteína ácida fibrilar glial, imunoglobulinas kappa e lambda de cadeia leve (MOZOS et al., 1996; MARCHAL et al., 1997).

2.5.3.1.8 Origem do TVTC

Com relação ao TVTC, trabalhos na Espanha e na França fortalecem a hipótese de que o TVTC tenha imunofenótipo histiocítico (MOZOS et al., 1996; MARCHAL et al., 1997), uma vez que houve imuno-reatividade em células tumorais de TVTC para lisozima, alfa-1-antitripsina e ACM-1 (anticorpo monoclonal murino contra macrófagos de cão). Gross et al. (2005), entretanto, afirmam que estudos imuno-histoquímicos em tecidos congelados de TVTC não confirmaram a origem histiocítica deste tumor. Segundo estes autores, estudos imuno-histoquímicos e citométricos do TVTC tem constantemente falhado em demonstrar a expressão de glicoproteínas características para histiócitos (macrófagos e células dendríticas), como CD11b, CD11c, CD1 e MHC II. Estudos mais recentes indicam que o TVTC é formado de leucócitos imaturos, o que sugere origem mielóide (GOLDSCHMIDT; HENDRICK, 2002).

Na tabela 1 estão pormenorizados os principais dados encontrados na literatura a respeito dos achados imuno-histoquímicos do TVTC e seus principais diagnósticos diferenciais.

Tabela 1. Achados imuno-histoquímicos do TVTC e seus principais diagnósticos diferenciais

| | | LISO | AAT | VIM | ACM | S-100 | C D 3 | KAPPA | LLC |
|-----------------------|-------------------------|-----------------|-----------------|------------------|----------------|------------------|---------------|-----------------|---------------|
| MOZOS et al., 1996 | T.V.T.C | 10/25* (40%) | 14/25 (56%) | 25/25 (100%) | | - | - | - | - |
| | LINFOMA | - | - | 1/10 | | - | 7/10 (70%) | | 3/10 (30%) |
| | HISTIOCITOMA | 5/10 (50%) | 1/2 (50%) | 10/10 (100%) | | - | - | - | - |
| | MELANOMA AMELANÓTICO | | | | | | | | |
| | MASTOCITOMA | | | | | | | | |
| | CARCINOMA | | | | | | | | |
| | PLASMOCITOMA | | | | | | | | |
| MARCHAL et al., 1997 | T.V.T.C | 14/14 (100%) | | 10/14 (71,4%) | 11/14 (80%) | | - | - | - |
| | LINFOMA | | | | | | | | |
| | HISTIOCITOMA | | | | | | | | |
| | MELANOMA AMELANOTICO | | | | | | | | |
| | MASTOCITOMA | | | | | | | | |
| | CARCINOMA | | | | | | | | |
| | PLASMOCITOMA | | | | | | | | |
| SANDUSKY et al., 1987 | T.V.T.C | | | 5/5 (100%) | | 0/5 | | 0/5 | |
| | LINFOMA | | | | | 0/14 | | 8/14 (57,1%) | |
| | HISTIOCITOMA | 4/22 (18,1%) | 7/22 (31,8%) | | | 0/22 | | 0/22 | |
| | MELANOMA AMELANOTICO | | | 18/18 (100%) | | 10/18 (55,5%) | | 0/18 | |
| | MASTOCITOMA | | | | | | | | |
| | CARCINOMA | | | | | | | | |
| | PLASMOCITOMA | | | | | | | | |

Liso = lisozima; AAT = alfa-1-antitripsina; Vim = vimentina; ACM = anticorpo contra macrófago de cão; LLC = cadeia leve lambda; Kappa = cadeia leve Kappa. *Número de tumores positivos/ número de tumores testados

2.6 Diagnóstico

A localização geográfica, o histórico, sinais clínicos e uma boa avaliação física podem sugerir um diagnóstico presuntivo da apresentação clássica do TVTC (LORIMIER; FAN, 2007).

No caso do TVTC extragenital, definir o diagnóstico é geralmente mais complicado. Além do histórico, exame clínico, achados citológicos, a histopatologia é o método mais viável para se obter o diagnóstico. Se a histopatologia não for conclusiva, a imunohistoquímica tem sido utilizada para caracterizar o TVTC e diferenciá-lo de outras neoplasias, principalmente dos tumores de células redondas (MOZOS, et al., 1996; MARCHAL, et al., 1997, SCOTT; MILLER; GRIFFIN, 2001). Adicionalmente, podem ser feitas análises cromossômicas e estudos de transmissão para se obter o diagnóstico definitivo (DAS; DAS, 2000).

2.7 Diagnóstico Diferencial

Todos os tumores de células redondas como os linfomas, histiocitomas, mastocitomas e melanomas amelanóticos são importantes diagnósticos diferenciais (MOZOS et al., 1996; LORIMIER; FAN, 2007). Este grupo de tumor é caracterizado por ser constituído de células redondas a ovais, o que os diferencia dos tumores de células fusiformes (DUCAN; PRASSE, 1979). Os carcinomas pobremente diferenciados também devem ser levados em consideração no diagnóstico diferencial (GROSS et al., 2005).

Para o diagnóstico destas neoplasias é fundamental o histórico, exame clínico, a citologia e o padrão histopatológico (DUCAN; PRASSE, 1979). A imunohistoquímica tem sido utilizada como mais um meio auxiliar à histopatologia no diagnóstico de várias neoplasias, incluindo o diagnóstico dos tumores de células redondas (FERNADEZ et al., 2005).

2.7.1 Principais tumores de células redondas considerados no diagnóstico diferencial

2.7.1.1 Histiocitoma

2.7.1.1.1 Etiologia

O histiocitoma canino é uma neoplasia benigna comum da pele de cães (TAYLOR; DORN; LUIS, 1969, MOORE et al., 1996). Histiócitos são células dendríticas apresentadoras de antígenos que possuem um importante papel em processos inflamatórios. O histiocitoma cutâneo canino origina-se das células apresentadoras de antígenos intraepidérmicas (células de Langerhans) (Liptak, 2008).

2.7.1.1.2 Histórico e apresentação clínica

O histiocitoma geralmente se apresenta como um nódulo único, pequeno, firme, com formato de botão bem definido. Este tumor cresce rápido, não é pruriginoso, nem doloroso e comumente tem menos de 2,5 cm de diâmetro (AFFOLTER; MOORE, 1999; MOORE; AFFOLTER, 2005). Localiza-se, na maioria das vezes, na cabeça, principalmente na orelha, mas também pode ocorrer no pescoço, membros, tronco e cauda (TAYLOR; DORN; LUIS, 1969). Cães de qualquer idade são afetados, porém cães jovens, com menos de 3 anos, são os mais acometidos (TAYLOR; DORN; LUIS, 1969; Liptak, 2008). Raças braquicefálicas, como boxers e bulldogs são predispostas (FULMER; MAULDIN, 2007). Sharpeis têm sido

descritos como mais predispostos para a ocorrência de múltiplos histiocitomas (AFFOLTER; MOORE, 1999; MOORE; AFFOLTER, 2005).

A regressão espontânea do tumor é comum. A recorrência é rara e a ocorrência de múltiplos tumores é incomum (MOORE et al., 1996). Nódulos persistentes podem ulcerar e predispor a infecções bacterianas secundárias. Deve-se suspeitar de histiocitose maligna se há linfadenopatia regional (AFFOLTER; MOORE, 1999).

2.7.1.1.3 Citologia

Ao exame citológico do histiocitoma verificam-se um grupos de células redondas ou ovais com citoplasma basofílico pouco vacuolizado de volume variável. Os núcleos são centrais redondos à ovais com cromatina finamente granular e nucléolos inconspícuos (Liptak, 2008).

2.7.1.1.4 Histopatologia

Na histopatologia este tumor aparece como nódulo intracutâneo pobremente demarcado, não encapsulado (MOORE; AFFOLTER, 2005), formado por uma população difusa de células redondas com núcleo grande, redondo à oval (AFFOLTER; MOORE, 1999) e citoplasma levemente eosinofílico (GOLDSCHMIDT; HENDRICK, 2002). Fibras colágenas e anexos da pele podem estar deslocados (AFFOLTER; MOORE, 1999). Devido à invasão da epiderme e à agregação intraepidérmica de linfócitos pode ser necessário o uso da imunohistoquímica para a diferenciação desta neoplasia do linfoma epiteliotrópico (AFFOLTER; MOORE, 1999; MOORE; AFFOLTER, 2005). Numerosas figuras de mitose podem ser vistas, porém atipia nuclear e formas multinucleadas são raras (GOLDSCHMIDT; HENDRICK, 2002).

2.7.1.1.5 Imuno-histoquímica

Em cães, CD1, CD11b, CD11c, CD14, CD68 e MHC classe II são os marcadores imuno-histoquímicos mais confiáveis para as células de linhagem histiocítica (TROST et al., 2008).

O fenótipo do histiocitoma é idêntico ao das células de Langerhans do cão, com expressão de CD1a, CD1b, CD1c, MHC class II, CD11c e E-caderina. Estes anticorpos são imunoreativos em tecidos congelados, entretanto, o anticorpo E-caderina também apresenta imuno-reatividade em tecidos fixados em formol e é tido como um excelente marcador para o histiocitoma cutâneo pois sua expressão é feita apenas nas células de Langerhans (FULMER; MAULDIN, 2007). Atualmente, o critério imuno-histoquímico mais utilizado para a identificação de células histiocíticas em tecidos previamente fixados em formol e emblocados em parafina é a verificação da imuno-reatividade para o CD18 e a utilização do CD3 e CD79a para a eliminação de origem linfocítica (FERNANDEZ et al., 2005).

Os histiocitomas também expressam alfa-1-antitripsina: 5 de 10 cães testados, segundo Mozos et al. (1996) e 7 cães de 22 de acordo com Sandusky, Carlton e Wightman (1987). Para a lisozima, 4 de 22 cães foram positivos (SANDUSKY; CARLTON; WIGHTMAN, 1987).

2.7.1.2 Mastocitoma

2.7.1.2.1 Introdução

Na maioria das espécies, processos neoplásicos que envolvem tumores formados por mastócitos são relativamente raros. No cão, diferentemente, o mastocitoma além de ser o tumor de pele mais freqüente é um dos tumores que mais ocorrem na população canina (LONDON; SEGUIN, 2003). Este tumor acomete, principalmente, a derme e o subcutâneo, mas ocasionalmente é descrito em locais extra-cutâneos como conjuntiva, glândula salivar, nasofaringe, laringe, cavidade oral, trato gastrointestinal, uretra e na coluna vertebral (THAMM; VAIL, 2007). O mastocitoma visceral (disseminado ou mastocitose sistêmica) é freqüente, após mastocitomas cutâneos pobremente diferenciados (LEMARIE; LEMARIE; HEDLUND, 1995; THAMM; VAIL, 2007).

2.7.1.2.2 Etiologia

A etiologia do mastocitoma canino ainda não é conhecida, mas assim como a maioria das neoplasias é provavelmente multifatorial. A alta incidência dos mastocitomas em certas raças sugere a possibilidade de origem genética. Carcinógenos tópicos também podem estar envolvidos na indução de mastocitomas (LONDON; SEGUIN, 2003; WELL et al., 2008). Recentemente foram descritas mutações no ponto do gene c-kit, que codifica o domínio justa-membrana do receptor tirosina-quinase em mastócitos neoplásicos (REGUERA; RABANAL; PUIDGEMON, 2000). Alguns autores têm sugerido que, adicionalmente as mutações genéticas, inflamações cutâneas crônicas podem estar envolvidas no desenvolvimento deste tumor (WELL et al., 2008).

2.7.1.2.3 Histórico e apresentação clínica

Os boxers são descritos como os que mais desenvolvem mastocitomas ainda jovens, mas freqüentemente os tumores têm um prognóstico favorável (BENSIGNOR; DELISLE; DEVAUCHELLE, 1996). No labrador, esta neoplasia é quase sempre mais agressiva do que em outras raças (MILLER, 1995; MURPHY et al., 2006).

Em geral, os cães desenvolvem mastocitomas entre 7,5 a 9 anos, mas ocasionalmente tem-se visto cães de 4 a 6 meses de idade com este tumor. Mastocitomas cutâneos são descritos com maior frequência na região torácica (50-60%), seguida das extremidades (25-40%) e da cabeça e do pescoço (10%). A região escrotal, o períneo, a região dorsal e caudal são menos acometidas (WELL et al., 2008).

Estes tumores não têm uma aparência característica e podem mimetizar outros tumores cutâneos e até condições não-neoplásicas. O mastocitoma deve fazer parte do diagnóstico diferencial de qualquer nódulo cutâneo (SCOTT; MILLER; GRIFFIN, 2001; GOLDSCHMIDT; HENDRICK, 2002).

A aparência deste tumor geralmente está relacionada com o seu estadiamento histológico (BOSTOCK, 1973). Mastocitomas bem diferenciados tendem a se apresentar como nódulos solitários, de crescimento lento, com 1-4 cm de diâmetro (THAMM; VAIL, 2007; BOSTOCK, 1986). Os tumores pobremente diferenciados têm crescimento rápido, ulceram, causam irritação cutânea, e podem dar origem a pequenos nódulos metastáticos em tecidos adjacentes (THAMM; VAIL, 2007). Ocasionalmente podem ser hiperpigmentados e eritematosos com inflamação e edema em tecidos adjacentes. A palpação do tumor pode levar à degranulação com liberação de histamina e outras substâncias vaso ativas, o que

resulta em vasodilatação, edema e eritema (SCOTT; MILLER; GRIFFIN, 2001; THAMM; VAIL, 2007).

Complicações relacionadas com a liberação de substâncias bioativas (histaminas, heparina, fator eosinofílico quimioestático e enzimas proteolíticas) ocorrem em mais da metade dos cães com mastocitomas (WELL et al., 2008). É comum uma demora na cicatrização depois da retirada cirúrgica do tumor atribuída pela liberação de enzimas proteolíticas e aminas vasoativas (LEMARIE; LEMARIE; HEDLUND, 1995; THAMM; VAIL, 2007).

Tumores pobremente diferenciados (grau III) representam entre 20 a 40% de todos os mastocitomas descritos e têm comportamento agressivo, com metástases logo no início da doença. O tempo médio de vida dos cães tratados apenas com cirurgia é de 18 semanas (LONDON; SEGUIN, 2003).

2.7.1.2.4 Citologia

A citologia do mastocitoma revela uma população de células redondas com citoplasma de volume moderado, grânulos avermelhados de quantidades e tamanhos variados. Núcleos redondos a ovais. Eosinófilos e ou alguns grupos de células alongadas, possivelmente fibroblastos, podem ser vistos (WELL et al., 2008). Os tumores pobremente diferenciados podem conter pouco ou nenhum grânulo citoplasmático, neste caso há a necessidade do uso de coloração especial (Azul de Toluidina ou Giemsa) (LONDON; SEGUIN, 2003). As células dos tumores pobremente diferenciados exibem marcado pleomorfismo celular com núcleo irregular e as figuras de mitose são mais frequentes (WELL et al., 2008).

2.7.1.2.5 Histopatologia

Segundo os critérios propostos por Patnaik et al. (1984), nos mastocitomas bem diferenciados (grau I) predominam células uniformes, redondas ou ovais, com citoplasma abundante e intensa granulação, núcleo arredondado ou oval com padrão de cromatina homogêneo e basofílico, figuras de mitose são raras ou ausentes, células confinadas na derme e espaços interfoliculares. Nos tumores moderadamente diferenciados (grau II), há discreta anisocitose e anisocariose, o citoplasma apresenta menor quantidade de grânulos, menor relação núcleo citoplasma, por vezes há presença de binucleação e as figuras de mitose são infrequentes. Células neoplásicas infiltram toda a derme e tecido subcutâneo. Em mastocitomas pouco diferenciados (grau III), há intensa anisocitose e pleomorfismo nuclear, células gigantes com núcleos bizarros e múltiplos, nucléolos proeminentes, a granulação intracitoplasmática é discreta ou ausente e as figuras de mitose são freqüentes. A neoplasia invade o subcutâneo e tecidos mais profundos. Para a identificação da granulação intracitoplasmática pode-se fazer necessário o uso de colorações histoquímicas especiais como Giemsa, Azul de Toluidina e Azul Astral (GOLDSCHMIDT; HENDRICK, 2002).

2.7.1.2.6 Imuno-histoquímica

A imuno-histoquímica utilizando o anticorpo anti-triptase (FERNANDEZ et al., 2005; WELL et al., 2008) e chimase pode ser necessária para o diagnóstico dos mastocitomas pouco diferenciados (FERNANDEZ et al., 2005). Há também referência ao uso do anticorpo C-kit para marcação de mastócitos (MATSUDA et al., 1993; TSUURA et al., 1994).

2.7.1.3 Linfoma

2.7.1.3.1 Introdução

Linfomas constituem um grupo diverso de neoplasias que têm em comum sua origem em células linforreticulares. Frequentemente se desenvolvem a partir dos tecidos linfóides como linfonodos, baço e medula óssea, entretanto, eles podem crescer em qualquer tecido do corpo. Linfoma é uma das neoplasias mais comuns de cães e corresponde aproximadamente 7 a 24% de todas as neoplasias caninas (BACKGREN, 1965).

2.7.1.3.2 Etiologia

A etiologia do linfoma canino é ainda desconhecida e provavelmente multifatorial. Diferenças na prevalência dos subtipos de imunofenótipos dos linfomas entre as raças indica riscos de hereditariedade. Várias predisposições genéticas têm sido descritas. Além disso, alterações no sistema imune de cães, independentemente do sexo ou da idade, têm sido associadas com o alto risco de desenvolvimento deste tumor. Fatores ambientais, como a utilização de herbicidas, são descritos na literatura humana como fator de risco para o desenvolvimento desta neoplasia (VAIL; YOUNG, 2007).

2.7.1.3.3 Histórico e apresentação clínica

A classificação de linfoma maligno nos cães pode ser baseada através da localização anatômica, dos critérios histológicos e do imunofenótipo. A forma mais comum do linfoma é a multicêntrica, depois a craniomediastinal, gastrointestinal e por último as formas cutâneas. Formas extranodais, que podem ocorrer em qualquer região fora do sistema linfático, incluem olhos, sistema nervoso central, ossos, bexiga, coração e cavidade nasal. Oitenta por cento dos cães com linfoma desenvolvem a forma multicêntrica que é caracterizada pela linfadenopatia. A causa mais comum de linfadenopatia dolorosa em cães é o linfoma (LEIFER; MATUS, 1986). A distribuição das lesões iram indicar os sintomas e muitas vezes o comportamento biológico do tumor (MEUTEN, 2002).

Cães com idade média (6 a 9 anos) e idosos são os mais acometidos por esta neoplasia. Boxers, mastiffs, basset hounds, são bernardo, scottish terriers, airedales e bulldogs são raças descritas com alta incidência de linfoma (VAIL; YOUNG, 2007).

O linfoma cutâneo é raro em todas as espécies, mas é mais comum em cães e gatos. A idade média nestas duas espécies é de 10 anos. Em cães, as raças mais predispostas para o linfoma cutâneo são o cocker spaniel, bulldogs, scottish terries e golden retrieves. A maioria dos tumores são localizados no tronco, mas podem aparecer em qualquer região do corpo (GOLDSCHMIDT; HENDRICK, 2002).

Histologicamente e clinicamente, o linfoma cutâneo pode ser dividido em duas formas não-epiteliotrópica e epiteliotrópica. A primeira forma geralmente tem origem nos linfócitos B e pode ser generalizada ou multifocal. Os nódulos estão presentes virtualmente em todos os casos, são firmes, dérmicos ou subcutâneos, frequentemente alopecicos e hiperêmicos. O linfoma epiteliotrópico tem origem nos linfócitos T e pode apresentar-se como micose fungóide ou como a Síndrome de Sézary. A micose fungóide possui 4 apresentações clínicas aparentes. Inicialmente pode-se perceber descamação, alopecia e prurido, com a progressão da doença verifica-se eritema, ulceração e exsudato. O estágio final é caracterizado pela proliferação de placas e nódulos que podem ulcerar. A mucosa oral ulcerada também pode ocorrer. Na Síndrome de Sézary os animais apresentam prurido generalizado, eritrodermia

esfoliativa, múltiplas placas, nódulos cutâneos e leucemia linfocítica (SCOTT; MILLER; GRIFFIN, 2001).

2.7.1.3.4 Citologia

Na maioria das vezes, os aspectos citológicos caracterizam-se por proliferação de grandes linfócitos, com núcleos formados por cromatina frouxa e nucléolos evidentes (linfomas linfoblásticos). Em alguns casos, ocorre proliferação de pequenos linfócitos com característica atípica leve (linfomas linfocíticos) (FIGUERA, 2000).

2.7.1.3.5 Histopatologia

O linfoma apresenta uma grande variação morfológica, mas as formas histopatológicas mais encontradas são a imunoblástica (24,9%), a com pequenos linfócitos não-clivados (24,2%), a de linfócitos grandes e difusos (20%) e a linfoblástica (17,2%) (CARTER, VALLI e LUMSDEN, 1986).

O linfoma cutâneo é tradicionalmente dividido em duas formas, a epiteliotrópica formada por linfócitos T e não-epiteliotrópica, formada principalmente por linfócitos B. Na primeira forma evidencia-se afinidade pelo epitélio e seus anexos com formação de microabscessos de Pautrier (SCOTT; MILLER; GRIFFIN, 2001; GOLDSCHMIDT; HENDRICK, 2002). A segunda é caracterizada por infiltração dérmica e subcutânea difusa por linfócitos malignos, geralmente linfócitos linfocíticos (SCOTT; MILLER; GRIFFIN, 2001).

Linfócitos neoplásicos podem ter núcleos grandes, redondos, ovalados ou núcleos clivados com cromatina marginada, podem ainda apresentar infiltrado eosinofílico, diferente do TVTC (GROSS et al., 2005).

2.7.1.3.6 Imuno-histoquímica

Linfócitos T são imuno-reativos para CD3, de forma que a maioria dos linfomas cutâneos expressa este anticorpo (FERRER et al., 1993, FERNANDEZ et al., 2005), enquanto que, os linfomas constituídos de linfócitos B são positivos para CD 79a (FERNANDEZ et al., 2005). Sessenta a oitenta por cento dos linfomas de cães são formados por linfócitos B, dez a quarenta por cento, por linfócitos T e vinte e dois por cento dos linfomas são mistos, possuem tanto linfócitos B quanto T (VAIL; YOUNG, 2007).

2.7.1.4 Melanoma

2.7.1.4.1 Etiologia

A etiologia do melanoma canino ainda não é conhecida, mas assim como a maioria das neoplasias é provavelmente multifatorial. Bases moleculares e genéticas são descritas como fator de risco para o desenvolvimento desta neoplasia (VAIL; WITHROW, 2007). É um tumor de origem neuro-ectodérmica, formado por células que variam de aparência mesenquimal a epitelial (BAKER; LUMSDEN, 2000).

2.7.1.4.2 Histórico e apresentação clínica

Tumores melanocíticos são relativamente comuns em cães e representam 4 a 7% de todos os tumores vistos nesta espécie (CANGUL et al., 2001).

O melanoma é uma das mais freqüentes neoplasias malignas diagnosticada na cavidade oral de cães. Este tumor acomete comumente cães idosos com aproximadamente 10 anos e é bastante relatado em raças pequenas, cocker spaniel e cães com mucosa bem pigmentada (RAMOS-VARA et al., 2000).

Melanomas malignos tem crescimento rápido, geralmente possuem mais de 2 cm de diâmetro e frequentemente ulceram. Desenvolvem-se na mucosa oral, junções mucocutâneas e unha. Os melanomas benignos tipicamente são bem definidos, bem pigmentados, com menos de 2 cm de diâmetro, firmes e não-aderidos ao tecido subjacente (VAIL; WITHROW, 2007).

2.7.1.4.3 Citologia

As células do melanoma variam de aparência mesenquimal a epitelial, como resultado da origem neuro-ectodérmica. As células podem conter múltiplos núcleos grandes, nucléolos proeminentes e mitoses aberrantes. O citoplasma varia de azul claro a escuro e pode conter grânulos pretos bem distintos. Mesmo nos melanomas amelanóticos, pode-se achar grânulos de melanina (BAKER; LUMSDEN, 2000).

2.7.1.4.4 Histopatologia

As células são redondas a poliédricas (epitelióide) com citoplasma fracamente eosinofílico, núcleo redondo, situado na periferia das células tumorais e geralmente com um nucléolo central de difícil visualização. O índice mitótico é baixo. Pode apresentar formato balonoso, epitelióide e “signet-ring” (CANGUL et al., 2001). Mesmo o melanoma balonoso, que poderia ser confundido com TVTC, apresenta células com formato mais fusiforme. A coloração Fontana-Masson pode identificar pequenas quantidades de melanina no citoplasma das células tumorais (GROSS et al., 2005).

2.7.1.4.5 Imuno-histoquímica

Segundo Ramos-Vara et al. (2000), 76% dos melanomas são positivos para anti-S100 e 80% para anti-Melan-A. Sandusky, Calton e Wightman (1997) verificaram 55,5% de imunoreatividade dos melanomas testados para S-100.

2.7.1.5 Plasmocitoma

2.7.1.5.1 Etiologia

O plasmocitoma origina-se de linhagens de linfócitos B.

A etiologia deste tumor, ainda desconhecida, é provavelmente multifatorial. A predisposição genética, alterações moleculares, infecção viral, estimulação crônica do sistema imune e exposição à carcinógenos, são algumas das possíveis etiologias relatadas na literatura (VAIL, 2007).

2.7.1.5.2 Histórico e apresentação clínica

A maioria dos plasmocitomas ocorrem em animais mais velhos e as raças mais acometidas são os cocker spaniels, airedale terries, poodles e scottish terries (GOLDSCHMIDT; HENDRICK, 2002). Membros, cabeça (GOLDSCHMIDT; HENDRICK, 2002) e cavidade oral (VAIL, 2007) são os locais mais afetados e a maioria destes tumores apresentam-se como nódulos solitários, macios, com 1-2 cm, ou mais (GOLDSCHMIDT; HENDRICK, 2002).

2.7.1.5.3 Citologia

A citologia do plasmocitoma é caracterizada por apresentar células redondas a ovais com núcleos predominantemente redondos, cromatina agregada, nucléolo único e pequeno, citoplasma anofílico a basofílico claro. Baixo a moderado índice mitótico. Células tumorais binucleadas e multinucleadas podem ser vistas (BAER et al., 1989).

2.7.1.5.4 Histopatologia

Essa neoplasia caracteriza-se por apresentar grupos de células redondas geralmente uniformes com núcleos redondos a ovais de tamanho intermediário (VALLI et al., 2002). As células tumorais binucleadas e multinucleadas são comuns (GOLDSCHMIDT; HENDRICK, 2002; VALLI et al., 2002; GROSS et al., 2005). O citoplasma pode se apresentar moderadamente eosinofílico a anofílico. As figuras de mitoses são variáveis, mas frequentemente são raras (GOLDSCHMIDT; HENDRICK, 2002). Apresenta mais anisocitose e anisocariose que o TVTC (GROSS et al., 2005).

Platz et al. (1999) descrevem 5 tipos diferentes de plasmocitomas baseados nos critérios histológicos e citomorfológicos. O plasmocitoma hialino que caracteriza-se por células com citoplasma eosinofílico, núcleo com formato de foice, localizado centralmente, células binucleadas e gigantes, presentes em pequeno número; tumores deste tipo geralmente são localmente invasivos. No plasmocitoma tipo maduro as células tumorais são iguais à plasmócitos maduros, com a maioria das células com formato oval, núcleos centrais redondos a ovais, cromatina aglutinada, citoplasma eosinofílico com fina granulação, numerosos vacúolos citoplasmáticos e raras células gigantes. O plasmocitoma tipo clivado é caracterizado por núcleos clivados, anisocitose das células neoplásicas e pela presença de um halo perinuclear, além de células gigantes com mais de 4 núcleos. Esse tipo não é encapsulado e é localmente invasivo. O tipo assincrônico tem como característica predominante a assincronia nuclear-citoplasmática na maturação. As células têm citoplasma eosinofílico e vacuolar, halo perinuclear, núcleo redondo e nucléolo central. O quinto tipo, o polimórfico, tem como principal característica a anisocitose das células neoplásicas e a presença de um grande número de células gigantes. As células tumorais têm citoplasma eosinofílico e vacuolizado, núcleo central redondo a oval e nucléolo evidente.

2.7.1.5.5 Imuno-histoquímica

Apresenta imuno-reatividade para imunoglobulinas de cadeia leve Kappa e Lambda (SANDUSKY; CARLTON; WIGHTMAN, 1987; BRUNNERT; ALTMAN, 1991), também mostra-se positivo para CD79a (FERNANDEZ et al., 2005).

A tabela 2 sintetiza a revisão de literatura dos principais aspectos necessários para o diagnóstico diferencial dos tumores de células redondas.

Tabela 2. Principais aspectos a serem abordados no diagnóstico dos tumores de células redondas

| TUMORES | ETIOLOGIA | HISTÓRICO E CLÍNICA | HISTOPATOLOGIA | IMUNO-HISTOQUÍMICA |
|-------------|---|--|---|--|
| T.V.T.C. | Transmitido pela deposição de células tumorais intactas em superfícies epiteliais previamente lesadas – pelo coito ou por lambeduras de áreas tumorais (VERMOOTE, 1987). | Cão adulto jovem, sexualmente ativo, com histórico de contatos sociais (LORIMIER; FAN, 2007). Nódulos únicos ou múltiplos, pedunculados, multilobulados ou com aparência de couve-flor, friáveis, hemorrágicos e ulcerados (SCOTT; MILLER; GRIFFIN, 2001). | Células grandes, cujos formatos variam entre redondo, ovalado ou poliédrico. Núcleos grandes, redondos, levemente vesiculares, a maioria com, apenas um nucléolo central e proeminente. (NIELSEN; KENNEDY, 1990; (SCOTT; MILLER; GRIFFIN, 2001). A evidente vacuolização do citoplasma ajuda na diferenciação de outros tumores (GROSS et al., 2005). | Lisozima (MOZOS et al. 1996; MARCHAL et al., 1997) alfa-1-antitripsina (MOZOS et al., 1996) Anticorpo monoclonal murino contra macrófagos de cão (ACM-1) (MARCHAL et al., 1997) Vimentina (SANDUSKY; CARLTON; WIGHTMAN, 1987; MOZOS et al., 1996; MARCHAL et al., 1997) |
| MASTOCITOMA | Multifatorial: Origem genética envolvida (LONDON; SEGUIN, 2003; WELL et al., 2008), Mutações no ponto do gene c-kit (REGUERA; RABANAL, PUIDGEMON, 2000), Estimulação por inflamações crônicas (WELL et al., 2008). | Os Boxers são descritos como os que mais desenvolvem mastocitomas (BENSIGNOR; DELISLE; DEVAUCHELL E, 1996). Idade média é entre 7.5 à 9 anos. Crescimento rápido, ulceram, há irritação cutânea, podem originar pequenos nódulos metastáticos em tecidos adjacentes Hiperpigmentado e eritematoso com inflamação e edema em tecidos adjacentes (SCOTT; MILLER; GRIFFIN, 2001; THAMM; VAIL, 2007) | Mastocitoma pouco diferenciado: Intensa anisocitose e pleomorfismo nuclear, células gigantes com núcleos bizarros e múltiplos, nucléolos proeminentes, a granulação intracitoplasmática é discreta ou ausente e as figuras de mitose são freqüentes. A neoplasia invade o subcutâneo e tecidos mais profundos (PATNAIK et al., 1984). Freqüentemente há presença de infiltrado eosinofílico (GROSS et al., 2005). | anti-triptase chimase (WELL et al., 2008; FERNANDEZ et al., 2005) |

| | | | | |
|----------------------------|---|--|---|---|
| <p>HISTIOCITOMA</p> | <p>Origina-se das células apresentadoras de antígenos intraepidémicas (células de Langerhans) (Liptak, 2008).</p> | <p>Cães jovens com menos de 3 anos. Nódulo único, pequeno, firme, com formato de botão bem definido. Crescem rápido, não pruriginosos, não dolorosos, comumente possuem menos de 2,5 cm de diâmetro (AFFOLTER; MOORE, 1999; MOORE; AFFOLTER, 2005). Cabeça, orelha, pescoço, membros, tronco e cauda são os locais mais acometidos (TAYLOR; DORN; LUIS, 1969).</p> | <p>Nódulo intracutâneo pobremente demarcado, não encapsulado (MOORE; AFFOLTER, 2005). Possui uma população difusa de células redondas com um núcleo grande, redondo à oval, presente nas camadas mais profundas da pele. Fibras colágenas e anexos da pele podem estar deslocados (AFFOLTER; MOORE, 1999). Podem exibir epiteliotropismo e núcleos ligeiramente recuados, diferentemente do TVTC (GROSS et al., 2005).</p> | <p>50% dos histiocitomas expressaram alfa-1-antitripsina (MOZOS et al., 1996)</p> <p>7 cães de 22 testados expressaram alfa-1-antitripsina</p> <p>4/22 cães positivos para lisozima (SANDUSKY; CARLTON; WIGHTMAN, 1987)</p> <p>CD18 e MHC II (FERNANDEZ et al., 2005)</p> <p>CD 68 (TROST et al., 2008)</p> |
| <p>MELANOMA</p> | <p>Origem multifatorial: suspeita-se de bases moleculares e genéticas (VAIL; WITHROW, 2007).</p> <p>Tumor de origem neuro-ectodérmica (BAKER; LUMSDEN, 2000).</p> | <p>Cães idosos – média 9 anos. Raças pequenas, Cocker spaniel, e cães com mucosa bem pigmentada (RAMOS-VARA et al., 2000). Melanomas malignos têm crescimento rápido, tem mais de 2 cm de diâmetro e são frequentemente ulcerados. Se desenvolvem na mucosa oral, junções mucocutâneas e unha (VAIL; WITHROW, 2007).</p> | <p>As células são redondas a poliédricas (epitelióide) com citoplasma fracamente eosinofílico. Núcleo redondo, situado na periferia das células tumorais. Geralmente com um nucléolo central, de difícil visualização. Índice mitótico baixo. Pode apresentar formato balonoso, epitelióide e “signet-ring” (CANGUL et al., 2001). Mesmo no melanoma balonoso há células com formato mais fusiforme. A coloração Fontana-Masson pode identificar pequenas quantidades de melanina (GROSS et al., 2005).</p> | <p>Anti-S-100: positivo para 76% dos melanomas (RAMOS-VARA et al., 2000).</p> <p>Anti-Melan-A: positivo em mais de 80% dos melanomas (RAMOS-VARA et al., 2000).</p> |

| | | | | |
|--------------|--|--|---|--|
| LINFOMA | <p>Representa uma das desordens linfoproliferativas do cão (LEIFERT; MATUS, 1986).</p> <p>Etiologia multifatorial: fatores genéticos moleculares, infecciosos, reativo a imunidade e ambiente (VAIL; YOUNG, 2007).</p> | <p>As formas anatômicas mais comuns são a multicêntrica, mediastinal anterior, gastrointestinal e cutânea (LEIFERT; MATUS, 1986). O linfoma cutâneo é classificado como epiteliotrópico e não-epiteliotrópico. Ocorre em cães de meia-idade a idosos (6 a 9 anos), Sinais clínicos variados e depende da extensão e localização, linfadenopatia generalizada é o mais comum (VAIL; YOUNG, 2007).</p> | <p>Apresenta uma grande variação morfológica. Linfócitos neoplásicos podem ter núcleos grandes redondos, ovalados e núcleos clivados com cromatina marginais, podem ainda apresentar infiltrado eosinofílico, diferente do TVTC (GROSS et al., 2005).</p> | <p>Linfócitos T são imunoreativos para CD3 - a maioria dos linfomas cutâneos expressa este anticorpo (FERRER et al., 1993; FERNANDEZ et al., 2005)</p> <p>CD 79a para linfomas constituídos de linfócitos B (FERNANDEZ et al., 2005)</p> |
| PLASMOCITOMA | <p>Origina-se de linhagens de linfócitos B. Predisposição genética, alterações moleculares, infecção viral, estimulação crônica do sistema imune e exposição a carcinógenos são fatores predisponentes (VAIL, 2007).</p> | <p>Membros, cabeça e cavidade oral são os locais mais acometidos. Animais entre 9 e 10 anos. Maioria são nódulos solitários, macios com 1-2 cm, podendo ser maior (GOLDSCHMID T; HENDRICK, 2002).</p> | <p>Células ovaladas, que podem apresentar formato "plasmocitóide", algumas tem grande e único nucléolo enquanto outras múltiplos núcleos. (Day, 1995) Apresenta mais anisocitose e anisocariose que o TVTC. Células tumorais binucleadas e multinucleadas são comuns (GROSS et al., 2005). Cinco tipos histopatológicos são descritos: hialino, maduro, clivado, assincromático e polimórfico (PLATZ et al., 1999).</p> | <p>Kappa e Lambda light chain - (SANDUSKY; CARLTON; WIGHTMAN, 1987; BRUNNERT; ALTMAN, 1991)</p> <p>Positivo para CD79a- (FERNANDEZ, et al., 2005.)</p> |

3 MATERIAL E MÉTODOS

3.1 Animais

Os principais dados epidemiológicos dos cães, como sexo, idade, raça e localização do tumor, foram coletados dos arquivos da Área de Anatomia Patológica do Departamento de Epidemiologia e Saúde, Instituto de Veterinária, da Universidade Federal Rural do Rio de Janeiro (UFRRJ). Os aspectos macroscópicos e clínicos foram obtidos junto ao setor de Dermatologia do Hospital Veterinário de Pequenos Animais (HVPA) desta mesma instituição.

Para a avaliação dos aspectos microscópicos foram selecionados 10 casos de TVTC genital, e 13 casos de TVTC extragenital, previamente biopsiados (biópsia incisional) no HVPA e diagnosticados pela Área de Anatomia Patológica da UFRRJ.

Destes 23 animais selecionados com TVTC, 19 deles obtiveram a cura clínica com o tratamento preconizado, quimioterapia com vincristina ou vinblastina, e nos demais animais não se conhece o tratamento instituído, pois não houve o acompanhamento clínico.

3.2 Histopatologia

Os fragmentos dos 23 TVTCs selecionados, previamente fixados em formol a 10% emblocados em parafina, foram processados rotineiramente, cortados a 5 micrômetros e corados pelo método de Hematoxilina-Eosina (HE). As lâminas foram, posteriormente, examinadas em microscópio óptico.

3.2.1 Coloração especial

As colorações especiais pelo Azul de Toluidina e pelo Ácido Periódico de Schiff (PAS) foram realizadas em fragmentos de todos os 23 TVTCs.

3.3 Imuno-histoquímica

3.3.1 Anticorpos utilizados

O material selecionado e emblocado em parafina foi cortado a 5 micrômetros e testado para reagentes específicos de antígenos de membrana (anti-macrófago e anti-imunoglobulina de cadeia leve lambda) e citoplasmáticos (anti-lisozima, anti-proteína S-100, anti-vimentina, anti-alfa-1-antitripsina e anti-CD68) com utilização da técnica complexo avidina-biotina-peroxidase, preconizada por Mozos et al. (1996) e Marchal et al. (1997). Os exames imuno-histoquímicos dos 23 TVTCs selecionados foram realizados no Setor de Anatomia Patológica, do Projeto Sanidade Animal, Convênio UFRRJ/EMBRAPA e no Setor de Patologia Veterinária da Universidade Federal do Rio Grande do Sul (SPV-UFRGS). Na primeira instituição foram feitos os exames com os anticorpos anti-lisozima, anti-macrófago, anti-proteína S-100, anti-alfa-1-antitripsina e anti-imunoglobulina de cadeia leve lambda, enquanto na segunda foram utilizados os anticorpos anti-vimentina e o anti-CD68. Todos os anticorpos utilizados neste estudo eram da marca *Zimed, Invitrogen Immunodetection*, exceto o anticorpo monoclonal anti-CD68 humano (clone EBM11) manufaturado pela *DAKO Corp., Carpinteria, CA*.

Em apenas um TVTC (173/97) de localização genital e bem característico histologicamente foram testados os anticorpos monoclonais CD3 e CD79a. Estes exames foram feitos em laboratório particular em São Paulo, chamado Consultoria em Patologia.

3.3.2 Controles positivos utilizados

Cada anticorpo utilizado foi padronizado individualmente com tecidos sabidamente positivos para os mesmos. A perfeita padronização foi obtida quando se verificou forte padrão de coloração nas células. A tabela 3 apresenta os anticorpos utilizados e os respectivos controles positivos.

Tabela 3. Anticorpos utilizados e os respectivos controles positivos

| Anticorpos humanos | Controles positivos |
|---------------------------|----------------------------|
| Lisozima | inflamação granulomatosa |
| S-100 | melanoma |
| Cadeia leve lambda | linfonodo |
| Alfa-1-antitripsina | inflamação granulomatosa |
| Anti-macrófago | inflamação granulomatosa |
| CD 68 | inflamação granulomatosa |
| Vimentina | melanoma |

3.3.3 A técnica da imuno-histoquímica

Os cortes foram colocados em lâminas positivadas com solução silane 2% em acetona, secadas verticalmente em temperatura ambiente, antes de serem aquecidas em estufa a 600C por 3-4 horas. Em seguida foram então, desparafinados em xilol e reidratados em graduações decrescentes de álcool até a água destilada. O bloqueio da peroxidase endógena foi feito pela incubação das lâminas em solução de peróxido de hidrogênio a 3% em água destilada por 30 minutos em temperatura ambiente, sendo posteriormente lavadas em água destilada por dois minutos. A recuperação antigênica utilizada para os anticorpos anti-lisozima, anti-macrófago e anti-proteína S-100 foi com tampão citrato 2,1% com pH 6 em duas etapas de três minutos no forno de micro-ondas (700W). Logo após as lâminas foram esfriadas por 15 minutos em temperatura ambiente. Para anti-alfa-1-antitripsina, anti-cadeia leve lambda e o anti-CD 68, a recuperação antigênica foi enzimática, com a utilização da tripsina 0,1% em PBS (phosphate buffered solution) por 10 minutos, para os dois primeiros anticorpos e com a proteinase K por 10 minutos em temperatura ambiente no último. Para a diminuição das ligações inespecíficas (“background”), os cortes foram tratados com leite desnatado (Molico) 5% diluído em água destilada durante 30 minutos. Os cortes histológicos foram incubados com anticorpos primários (anti-macrófago, anti-proteína S-100, anti-alfa-1-antitripsina, anti-imunoglobulina de cadeia leve lambda) na diluição de 1:50 em PBS, em temperatura ambiente, por 1 hora. O anticorpo anti-lisozima e o anti-CD 68 foram diluídos em 1:100 em PBS e incubados por 12 horas (*overnight*), a 4°C em câmara úmida. Posteriormente, foram lavados em água destilada e tratados com anticorpo secundário biotinalado (DAKO LSAB 2 kit, DAKO Corp., Carpinteria, CA) por 20 minutos em câmara úmida e temperatura ambiente. Logo após foram lavados em PBS e tratados com o conjugado Streptavidina-peroxidase (DAKO Corp., Carpinteria, CA) por mais 20 minutos cada em câmara úmida e temperatura ambiente, sendo lavados em água destilada e submetidos à revelação com substrato cromógeno (DAB líquido: 1 gota para cada 1ml de tampão substrato Dako – K3468) por 5 à 10 minutos. Os cortes foram lavados em água destilada e contracorados com hematoxilina de Harris por 30 segundos, posteriormente lavados em água corrente por 1-2 minutos, desidratados em graduações de álcool e clarificados em xilol.

Para o anticorpo monoclonal anti-vimentina foi realizada a recuperação antigênica com tampão citrato 2,1% com pH 6 no forno de micro-ondas (700W) por 2 minutos. O bloqueio de reações inespecíficas foi feito com leite desnatado 5% por 15 minutos. Os cortes histológicos foram incubados com o anticorpo primário na diluição de 1:200 em PBS, em câmara úmida a 4°C, *overnight*. Posteriormente, foram lavados em água destilada e tratados com anticorpo secundário biotinalado (LSAB + AP Link, DAKO Corp., Carpinteria, CA) por 20 minutos em câmara úmida e temperatura ambiente. Logo após foram lavados em PBS e tratados com o conjugado Streptavidina-peroxidase (LSAB + AP Link, DAKO Corp., Carpinteria, CA) por mais 20 minutos cada, em câmara úmida e temperatura ambiente, sendo lavados em água destilada e submetidos à revelação com Permanente Red (DAKO Corp., Carpinteria, CA, Code 0695) por 15 minutos. Os cortes foram lavados em água destilada e contracolorados com hematoxilina de Harris por 30 segundos, posteriormente lavados em água corrente por 1-2 minutos, desidratados em graduações de álcool e clarificados em xilol. Em seguida, as lâminas foram avaliadas em microscópio óptico.

A tabela 4 apresenta as características dos anticorpos primários, suas respectivas diluições e o método de recuperação antigênica utilizado para cada um.

Tabela 4. Características dos anticorpos primários, diluições, tempo de incubação e recuperação antigênica utilizada

| Anticorpo | Tipo de clone | Diluição | Tempo de incubação | Recuperação antigênica |
|---------------------|----------------------|-----------------|---------------------------|-------------------------------|
| Lisozima | policlonal | 1/100 | <i>overnight</i> | micro**. 6 minutos + citrato |
| S-100 | NI* | 1/50 | 1 hora | micro. 6 minutos + citrato |
| Cadeia leve lambda | monoclonal | 1/50 | 1 hora | tripsina |
| Alfa-1-antitripsina | monoclonal | 1/50 | 1 hora | tripsina |
| Anti-macrófago | monoclonal | 1/50 | 1 hora | micro. 6 minutos + citrato |
| CD 68 | monoclonal | 1/100 | <i>overnight</i> | enzimática-proteinase K |
| Vimentina | monoclonal | 1/200 | <i>overnight</i> | micro. 2 minutos + citrato |

*Não identificado pelo fabricante; ** micro-ondas

3.3.4 Interpretação dos resultados da imuno-histoquímica

Na avaliação dos fragmentos não foram consideradas positivas as células coradas na borda do fragmento (Figura 1). A porcentagem de células positivas coradas e a intensidade da coloração foram graduadas de acordo com a tabela 5.

Tabela 5. Gradação da porcentagem de células positivas e da intensidade de coloração

| % Cel. Pos | Gradação | Padrão de Coloração | | |
|-------------|----------|---------------------|----------|-------|
| | | A | B | C |
| 0 - 0,9 % | 0 | | | |
| 1 - 4,9 % | 1 | A | B | C |
| | | Fraco | Moderado | Forte |
| 5 - 9,9 % | 2 | A | B | C |
| | | Fraco | Moderado | Forte |
| 10 - 29,9 % | 3 | A | B | C |
| | | Fraco | Moderado | Forte |
| 30 - 59,9 % | 4 | A | B | C |
| | | Fraco | Moderado | Forte |
| 60 - 89,9 % | 5 | A | B | C |
| | | Fraco | Moderado | Forte |
| 90 - 100 % | 6 | A | B | C |
| | | Fraco | Moderado | Forte |

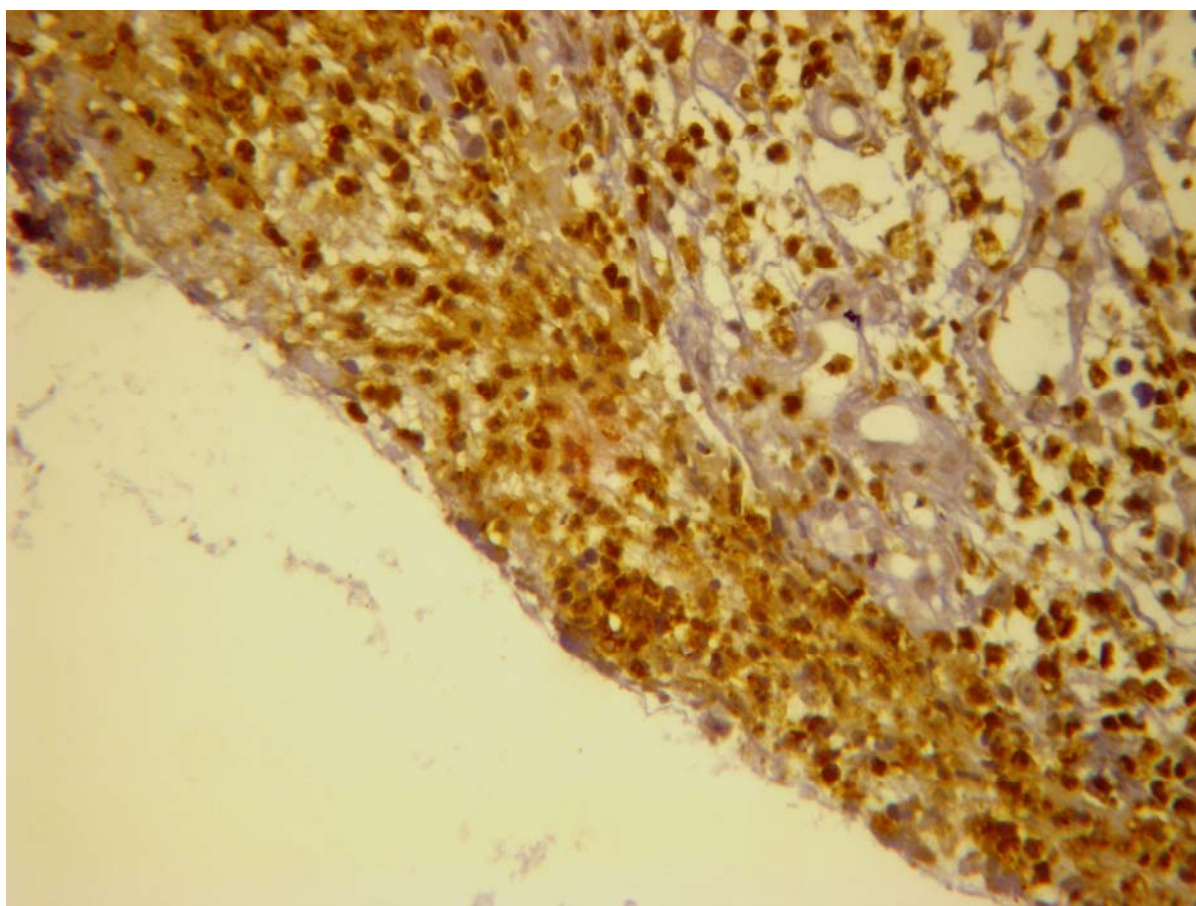


Figura 1. TVTC genital (176/97). Artefato de técnica. Anticorpo anti-lisozima. Marcação em todas as células da borda do fragmento (falso-positivo). Obj. 40x.

4 RESULTADOS

4.1 Dados Epidemiológicos dos Animais

Os principais dados epidemiológicos dos cães com TVTC foram coletados e sintetizados nas Tabelas 6 e 7. O número de identificação de cada tumor utilizado neste trabalho é o mesmo empregado pela Área de Anatomia Patológica do Departamento de Epidemiologia e Saúde Pública, Instituto de Veterinária, UFRRJ.

Todos os cães com TVTCs genitais utilizados neste estudo obtiveram a cura clínica através do tratamento preconizado para este tipo de tumor, a quimioterapia com vincristina ou vinblastina. Dos 13 cães com TVTCs extragenitais 9 obtiveram cura clínica através da quimioterapia, em 4 deles (629/96, 105/98, 162/99, 301/99) não se sabe o tratamento instituído.

Tabela 6. Dados epidemiológicos dos cães com Tumor Venéreo Transmissível genital

| TVTCs genitais | REGISTRO | DATA | SEXO | IDADE | RAÇA | LOCALIZAÇÃO |
|----------------|-----------|------------|------|---------|-----------------|----------------|
| 1 | 725/1996 | 26/09/1996 | M | 9 meses | * | Tumor prepúcio |
| 2 | 54/1997 | 20/01/1997 | F | 5 anos | SRD | Tumor vagina |
| 3 | 171/1997 | 19/03/1997 | M | 9 anos | Poodle | Tumor pênis |
| 4 | 172/1997 | 19/03/1997 | F | 3 anos | Pastor Alemão | Tumor vulva |
| 5 | 173/1997 | 19/03/1997 | F | 8 meses | Husky Siberiano | Tumor vagina |
| 6 | 174/1997 | 19/03/1997 | F | 3 anos | Poodle | Tumor vulva |
| 7 | 176/1997 | 19/03/1997 | F | 3 anos | SRD | Tumor vagina |
| 8 | 243/1997 | 8/4/1997 | M | 3 anos | SRD | Tumor pênis |
| 9 | 283/1997 | 15/04/1997 | F | 4 anos | Pastor Alemão | Tumor vagina |
| 10 | 2233/2007 | 7/12/2007 | F | 6 anos | SRD | Tumor vagina |

* Sem registro; SRD = sem raça definida;

Tabela 7. Dados epidemiológicos dos cães com Tumor Venéreo Transmissível extragenital

| TVTCs Extragenital | REGISTRO | DATA | SEXO | IDADE | RAÇA | LOCALIZAÇÃO |
|-----------------------|----------|------------|------|--------|----------|------------------|
| 1 | 287/96 | 24/04/1996 | M | 8 anos | SRD | cutâneo |
| 2 | 519/96 | 12/7/1996 | M | 3 anos | Doberman | cutâneo |
| 3 | 629/96 | 14/08/1996 | M | 3 anos | SRD | cavid. oral |
| 4 | 55/97 | 20/01/1997 | M | 4 anos | SRD | focinho, palato |
| 5 | 189/97 | 19/03/1997 | M | 3 anos | SRD | cutâneo |
| 6 | 028/98 | * | M | 2 anos | Collie | cutaneo |
| 7 | 105/98 | 29/12/1998 | M | * | Pinscher | cavid. nasal |
| 8 | 75/99 | 11/3/1999 | M | 2 anos | SRD | cutâneo |
| 9 | 162/99 | 8/10/1999 | M | 6 anos | SRD | cavid. nasal |
| 10 | 282/99 | * | F | 4 anos | SRD | MAD |
| 11 | 301/99 | 27/07/1999 | M | 9 anos | Pastor | cavid. oral |
| 12 | 1174/06 | 9/8/2006 | F | 6 anos | SRD | MPE e MPD |
| 13 | 927/08 | 13/05/2008 | M | 6 anos | Pinscher | gengiva e palato |

* Sem registro; SRD = sem raça definida; MPD = membro posterior direito; MPE = membro posterior esquerdo;

MAD = membro anterior direito; cavid. = cavidade

4.3 Aspectos Macroscópicos e Clínicos

As tumorações apresentavam-se como lesões únicas ou múltiplas, por vezes multilobuladas, com aspecto de couve-flor (Figura 6), infiltrativas ou pendunculadas, com ou sem superfície ulcerada ou com cavitações (Figuras 2 a 7). Os tumores apresentavam tamanhos variados e consistência ora relativamente firme, ora friável, geralmente com intenso sangramento. A coloração variou desde o róseo-claro ao vermelho intenso.

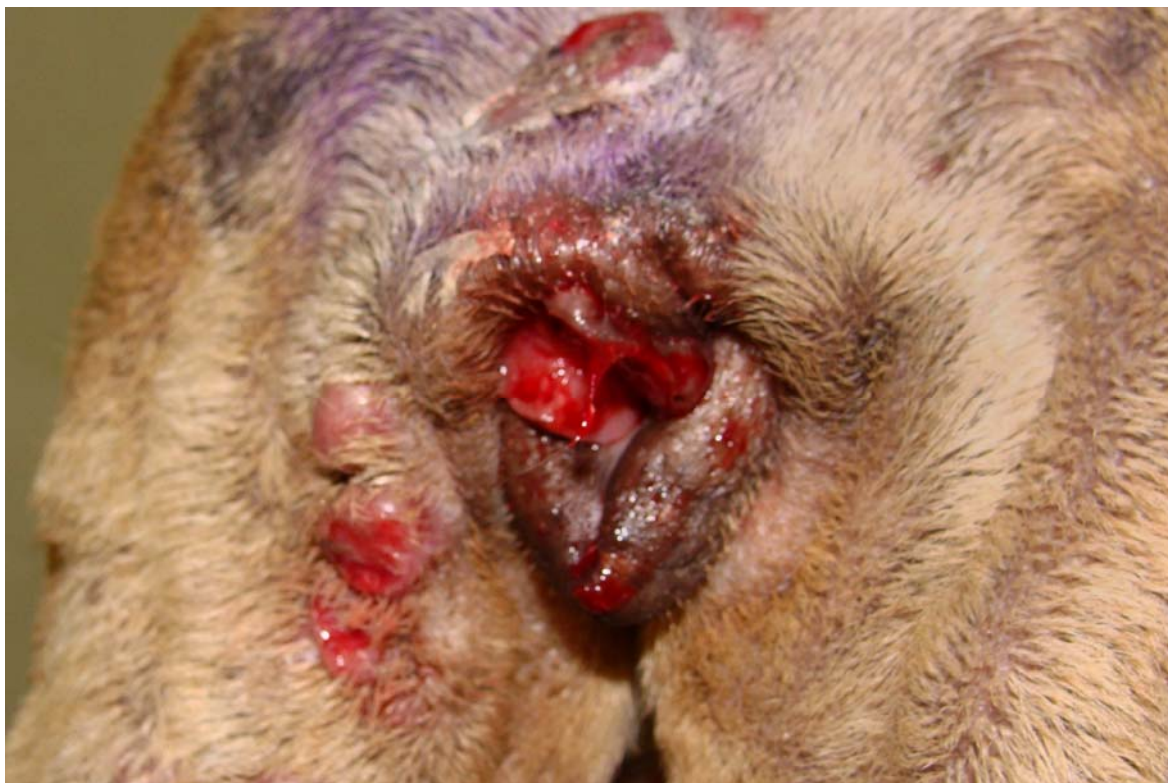

Figura 2. TVTC genital (174/97). Fêmea com nódulo firme ulcerado e hemorrágico na vagina e cutâneos pré-vulvar. Cortesia Prof^ª. Dr^ª. Regina Ramadinha.

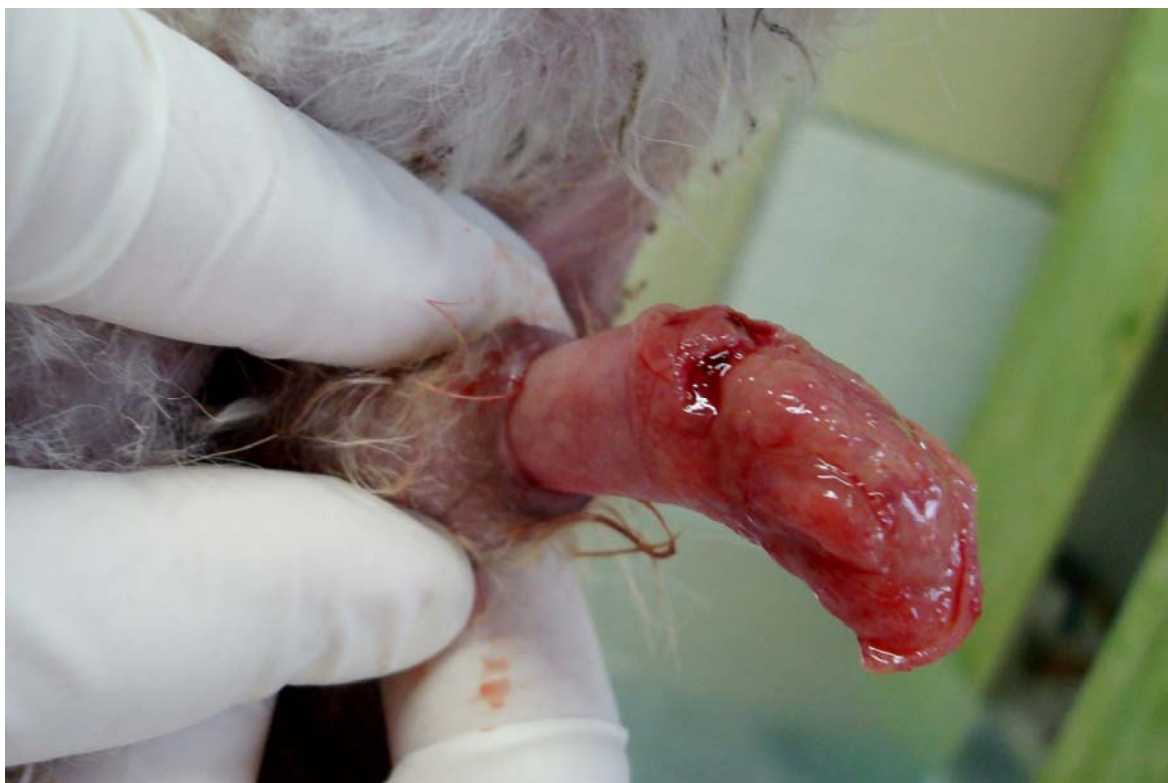

Figura 3. TVTC genital (243/97). Macho com lesão única friável e hemorrágica no pênis e glande. Cortesia Prof^ª. Dr^ª. Regina Ramadinha.

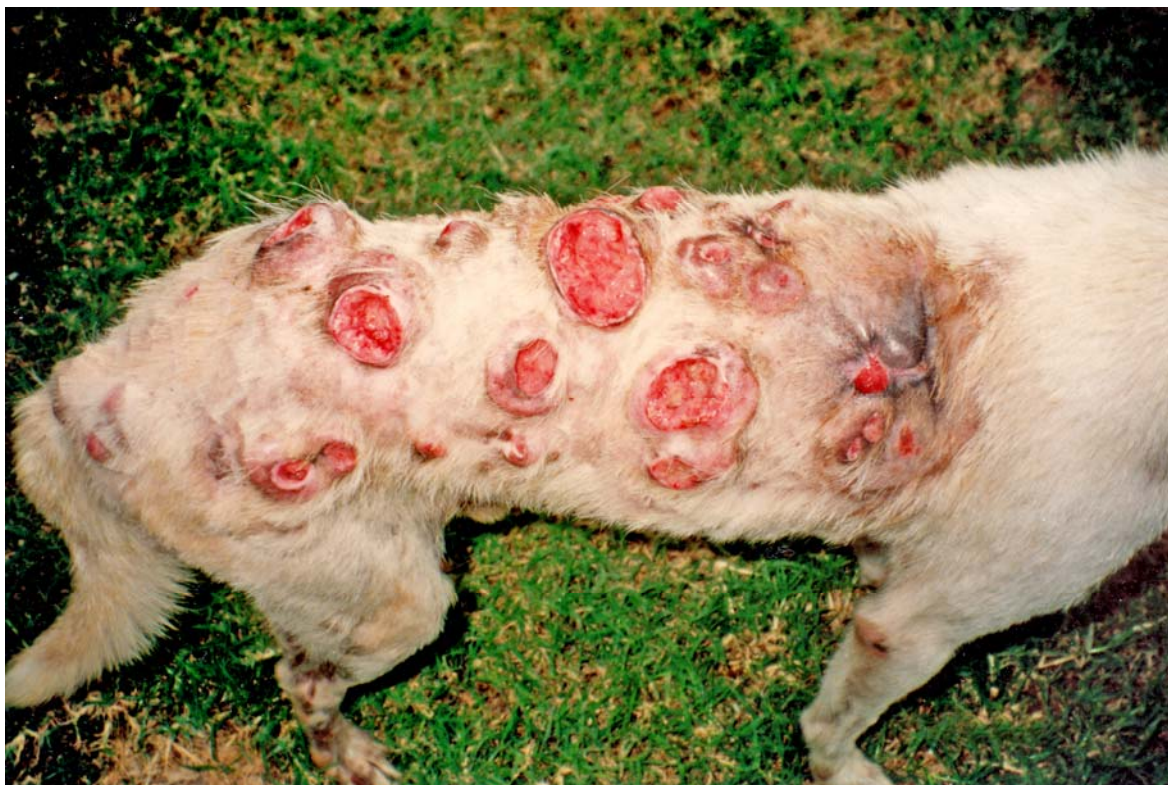


Figura 4. TVTC extragenital (189/97). Lesões cutâneas nodulares e ulceradas. Cortesia Prof.^a. Dr.^a Regina Ramadinha.

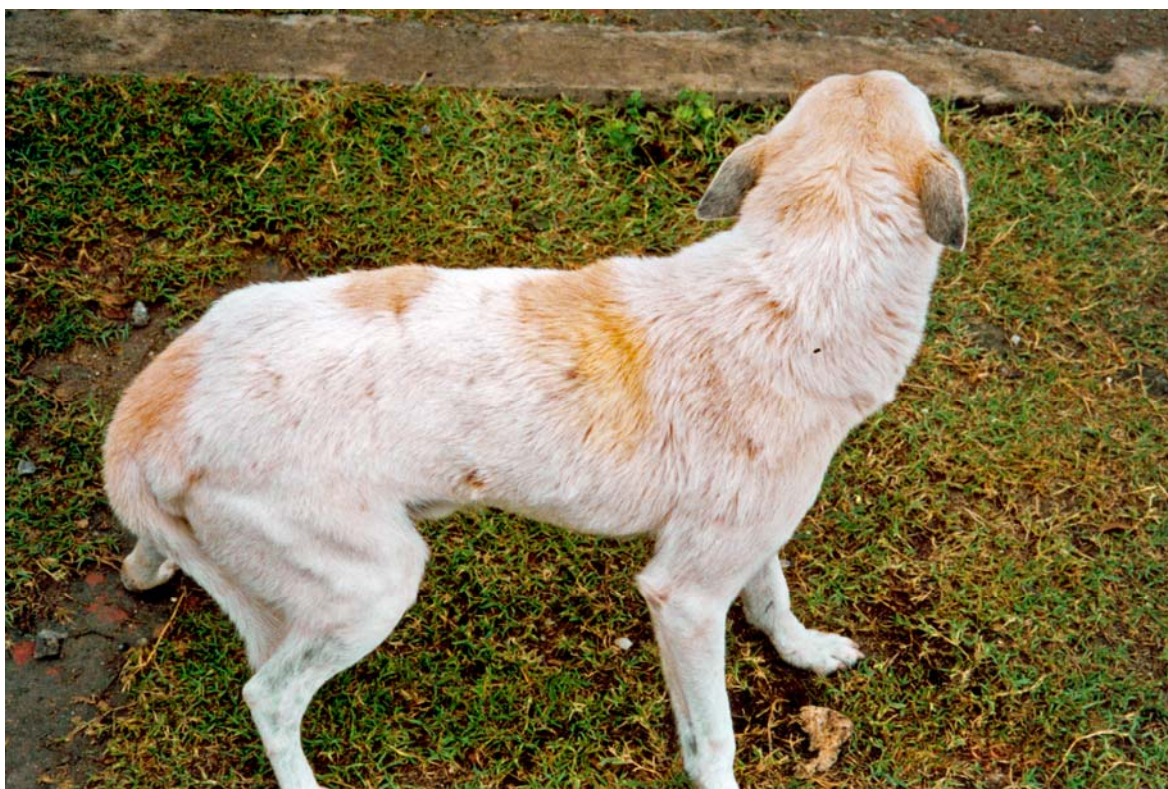

Figura 5. TVTC extragenital (189/97). Três meses após tratamento com vincristina. Completa cicatrização e crescimento de pêlos. Cortesia Prof.^a. Dr.^a Regina Ramadinha.

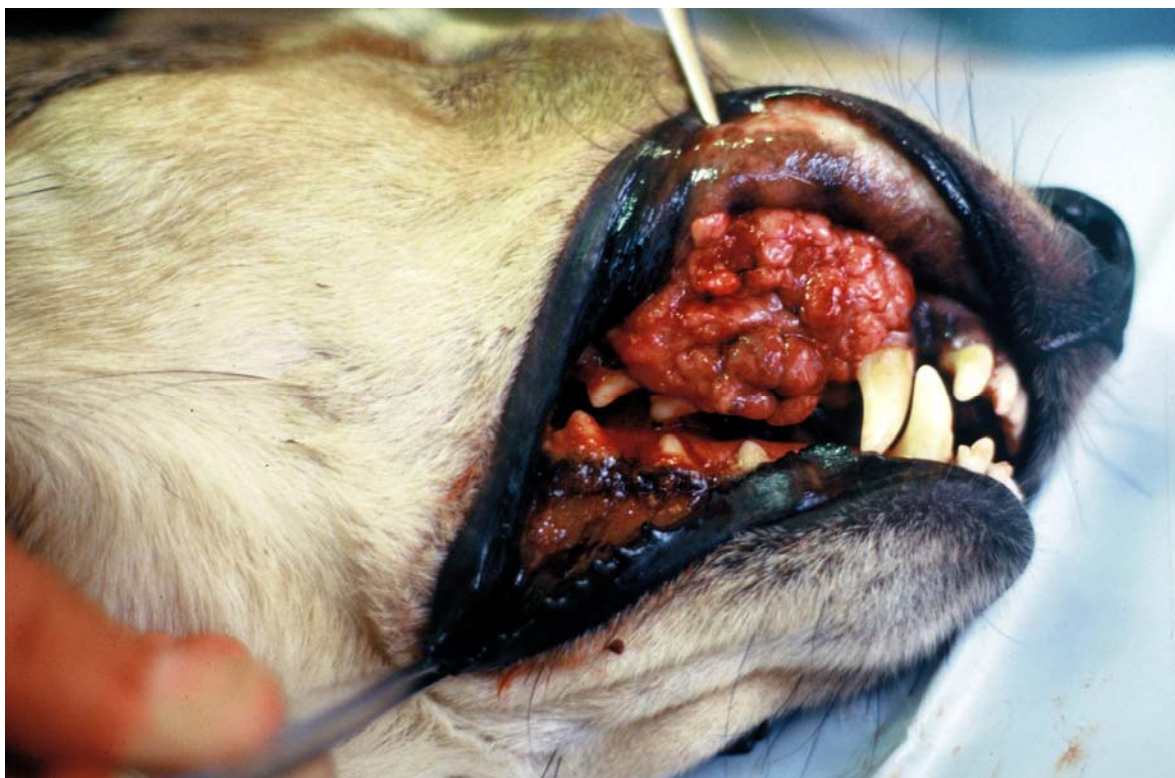


Figura 6. TVTC extragenital (629/96). Massa friável, hemorrágica com aspecto de couve-flor na cavidade oral. Cortesia Prof^ª. Dr^ª Regina Ramadinha.

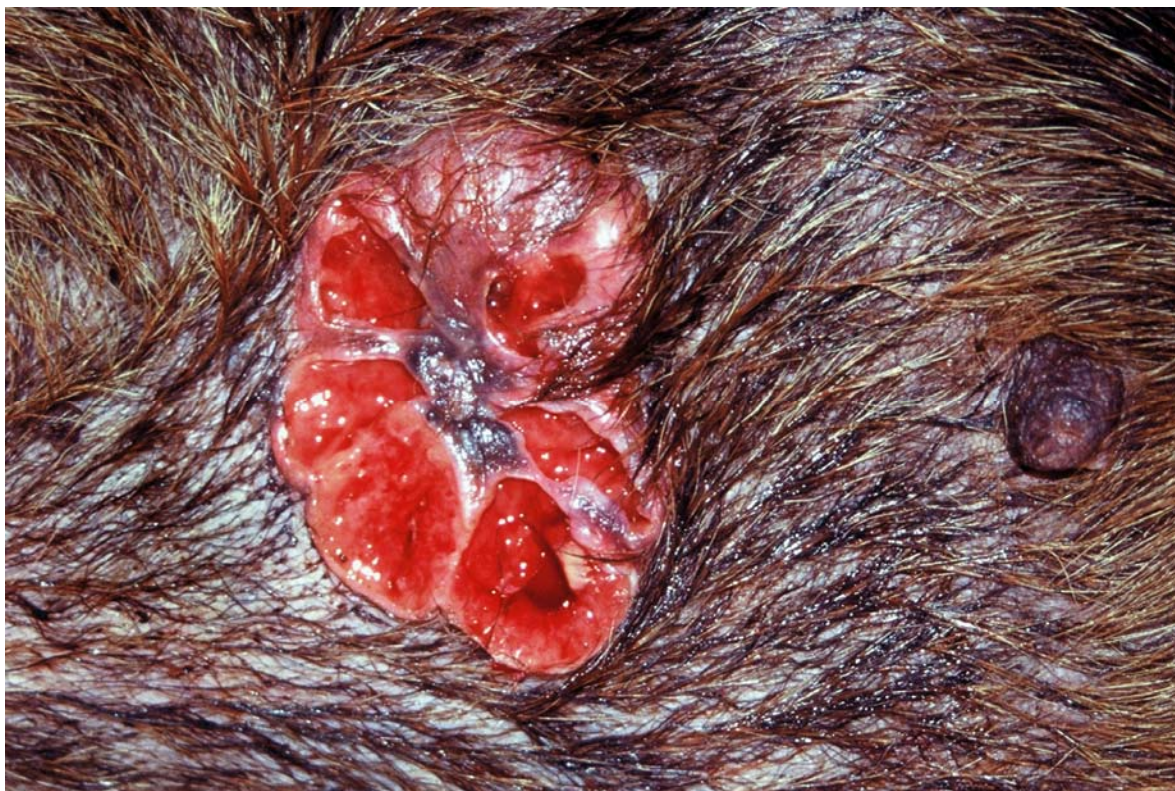

Figura 7. TVTC extragenital (519/96) cutâneo. Massa cutânea ulcerada, hemorrágica e multilobulada. Cortesia Prof^ª. Dr^ª Regina Ramadinha.

4.4 Histopatologia

A avaliação histopatológica, em lâminas coradas pela Hematoxilina-Eosina, dos 23 TVTCs estudados, revelou a presença de células grandes, arredondadas e uniformes entremeadas por escasso tecido conjuntivo com núcleos, grandes e redondos que tinham, na maioria das vezes, apenas um nucléolo central e proeminente. O citoplasma geralmente era pálido a levemente azulado com limites precisos. Havia fina granulação citoplasmática em alguns tumores. Figuras de mitose eram freqüentes (Figuras 8 e 9). A quantidade de infiltração perivascular intratumoral por macrófagos, neutrófilos, plasmócitos e linfócitos foi bem variada.

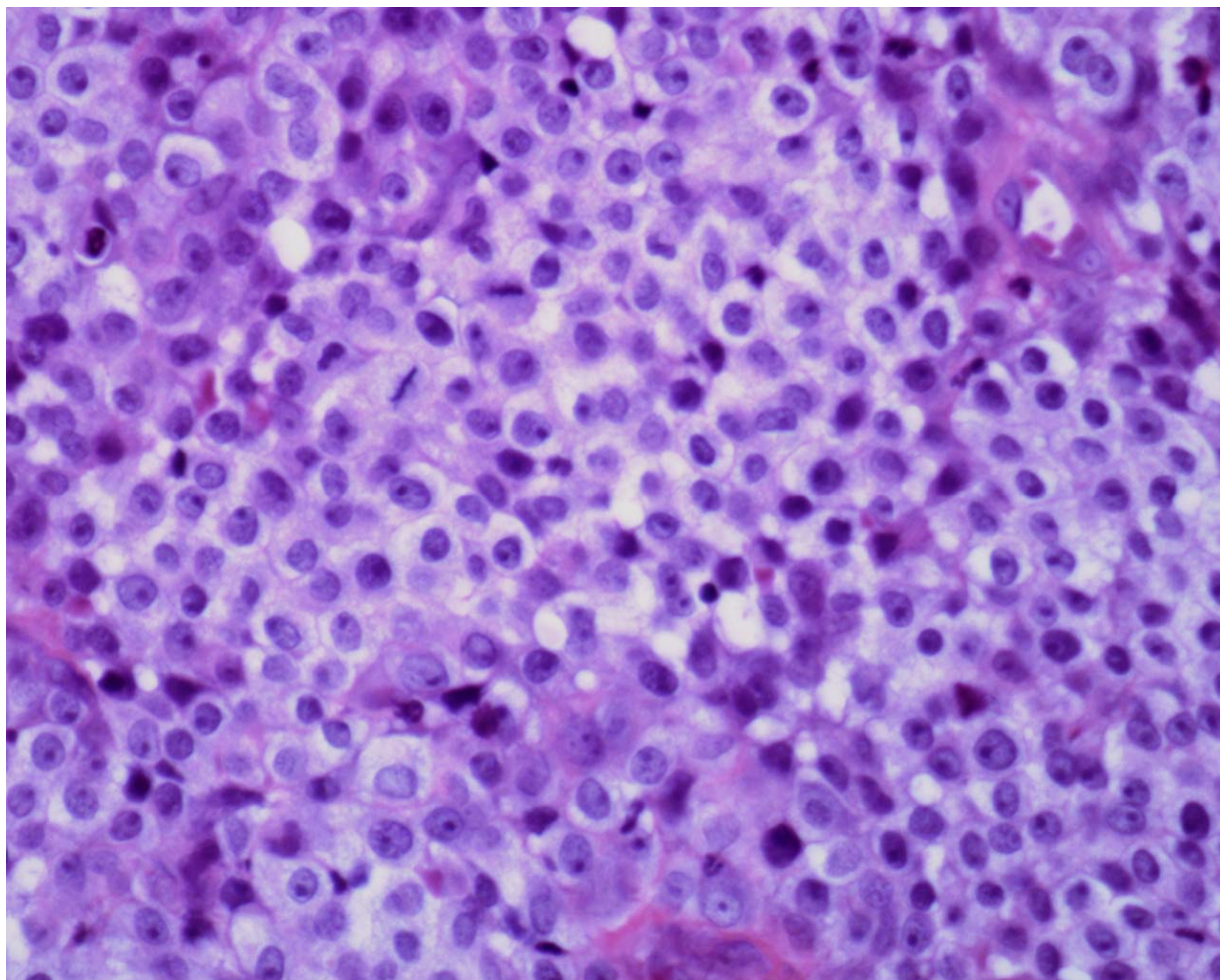


Figura 8. TVTC genital (174/97). Células arredondadas com núcleos grandes e redondos, nucléolos únicos e evidentes, citoplasma pálido e vacuolizado de parte das células. Figuras de mitose freqüentes. Obj. 40x, HE.

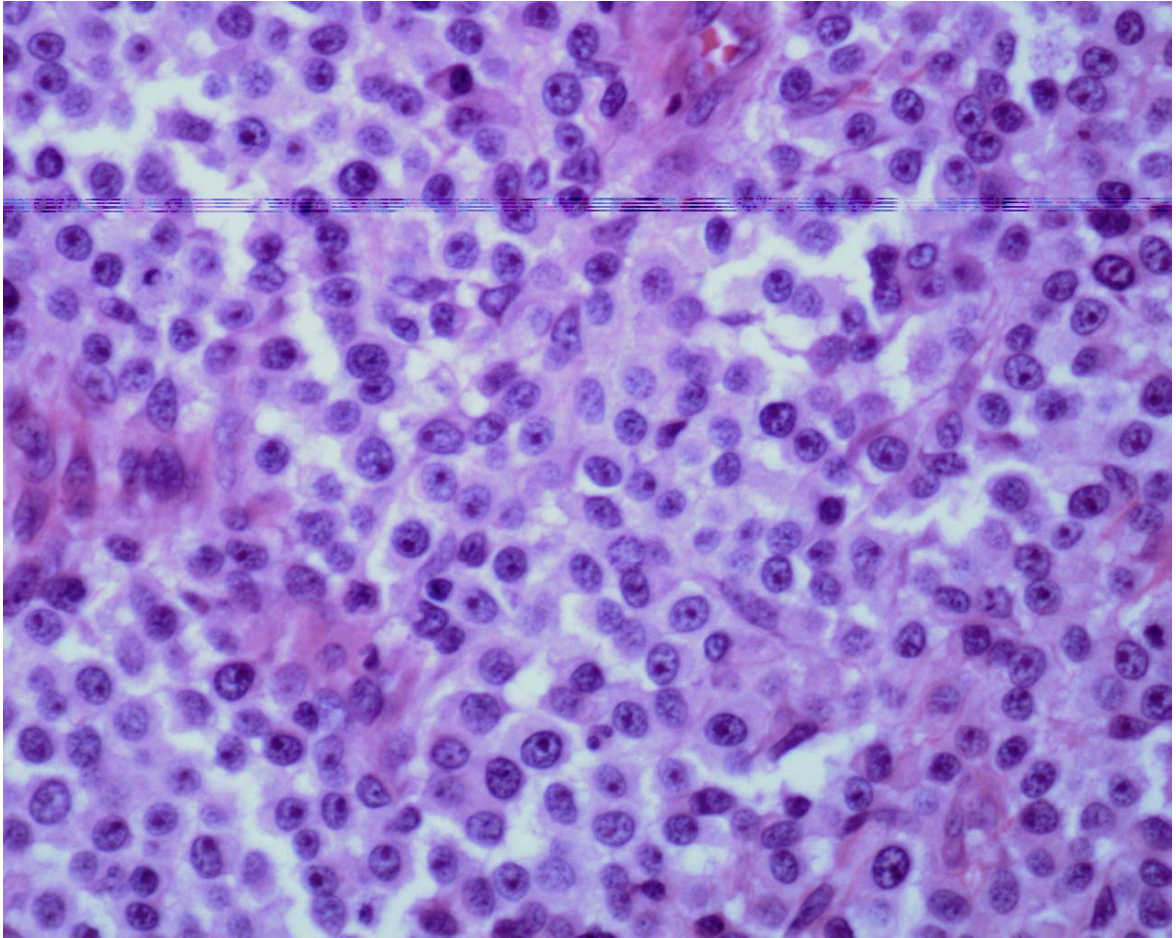


Figura 9. TVTC extragenital (1174/06). Células grandes, arredondadas, núcleos, grandes e redondos com apenas um nucléolo central e proeminente. Obj. 40x, HE.

4.4.4 Colorações especiais

4.3.1.1 Azul de Toluidina

Todas as células tumorais dos 23 TVTCs foram negativas pela coloração com o azul de Toluidina (Figura 10), porém foram observados mastócitos corados pela toluidina, em quantidade variável, entre as células tumorais (Figura 11).

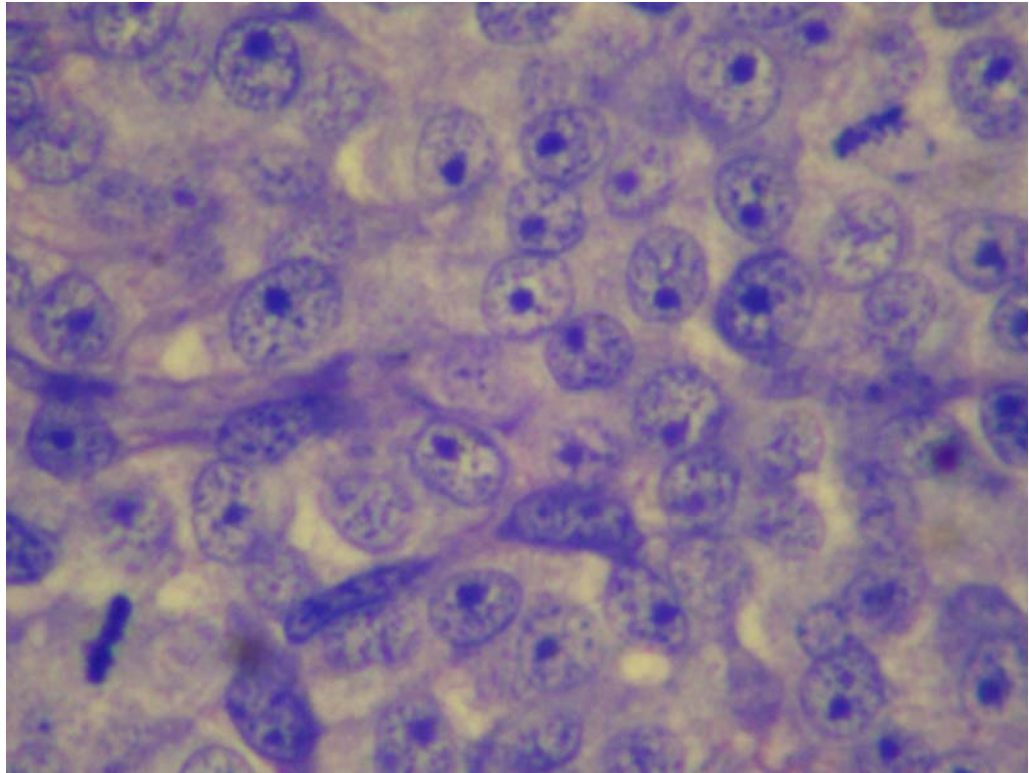


Figura 10. TVTC extragenital (1174/06). Células redondas, nucléolos únicos e evidentes e freqüentes figuras de mitoses. Células tumorais negativas para a coloração de Azul de Toluidina. Obj. 40x.

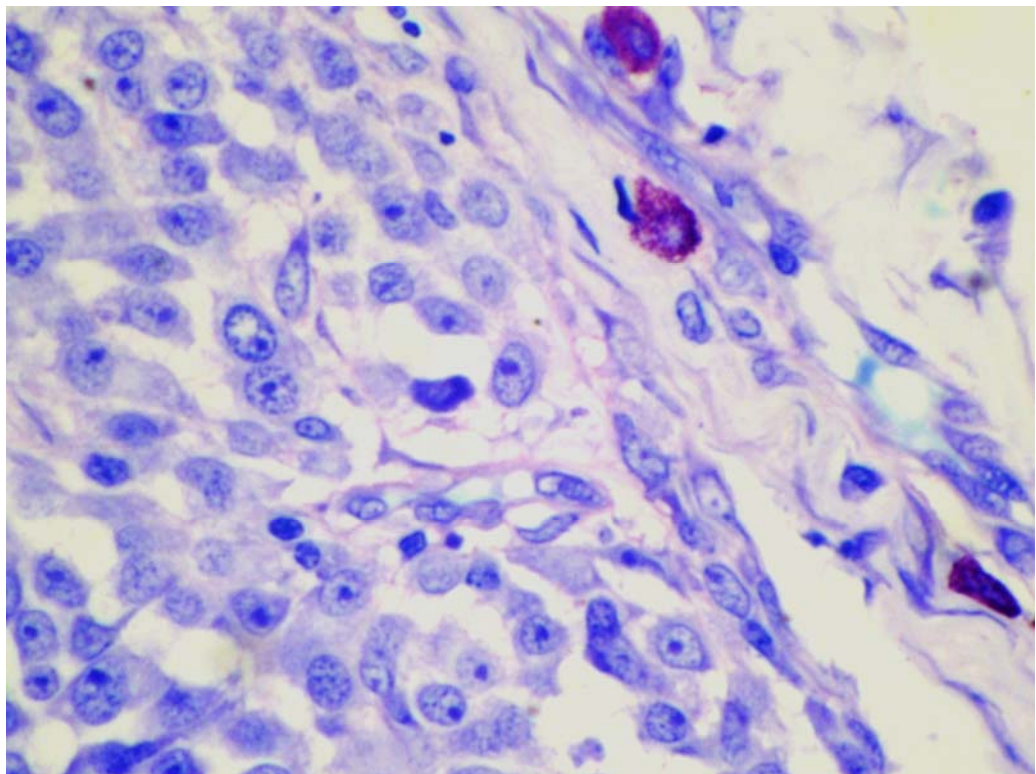


Figura 11. TVTC extragenital (1174/06). Apenas os mastócitos infiltrados na massa tumoral positivos para a coloração de Azul de Toluidina. Obj. 40x.

4.3.1.2 Ácido periódico de Schiff (PAS)

A coloração pelo PAS revelou fina granulação citoplasmática (PAS positiva), em quantidade variável, em todos os 23 TVTCs avaliados (Figura12).

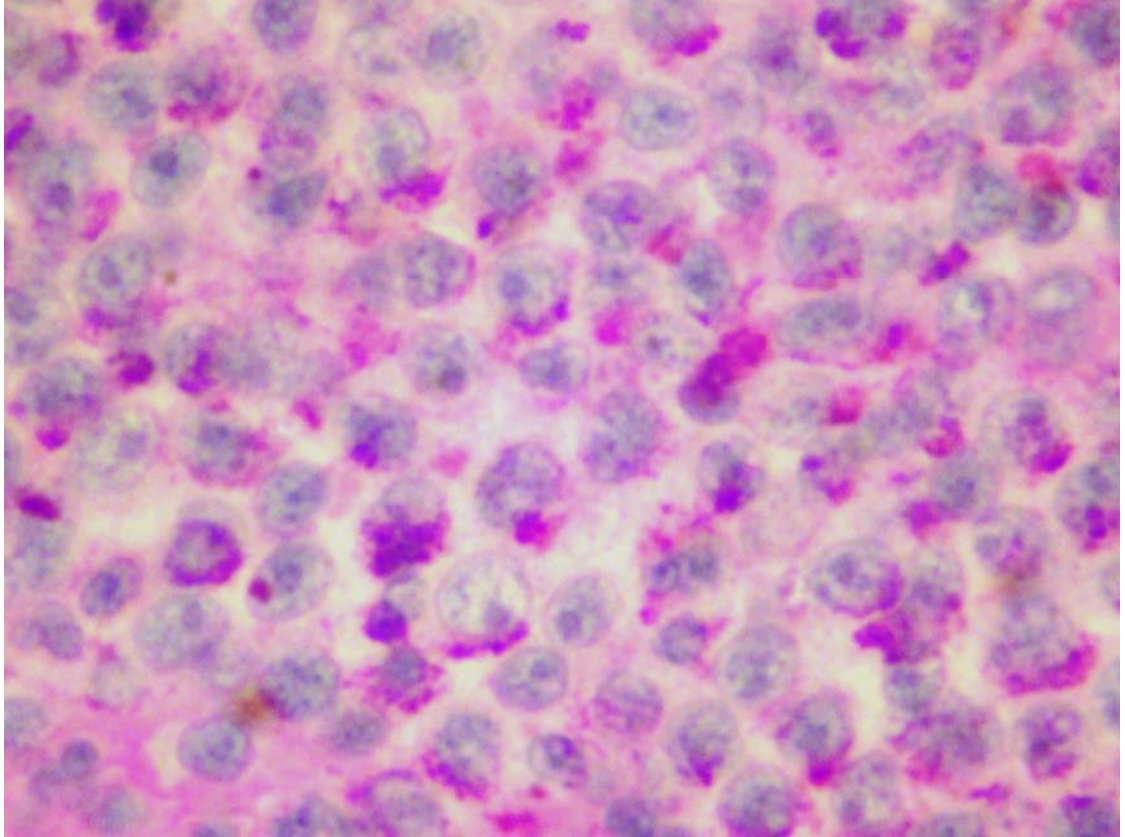


Figura 12. TVTC extragenital (629/96). Células tumorais, com fina granulação citoplasmática, positivas para a coloração de PAS. Obj. 40x.

4.5 Imuno-histoquímica

4.4.1 Anticorpo policlonal anti-lisozima (lisozima)

Nas células tumorais de todos os TVTCs estudados não houve imuno-reatividade para este anticorpo. Não houve diferença entre os TVTCs genitais e extragenitais na expressão da lisozima. Macrófagos e neutrófilos infiltrados na massa tumoral apresentaram intensa imuno-reatividade e serviram como controle positivo (Figuras 14 a 17). Os macrófagos e neutrófilos presentes na inflamação granulomatosa de cão utilizada como controle positivo também apresentaram intensa imuno-reatividade (Figura 13). A tabela 8 sintetiza os resultados obtidos na avaliação imuno-histoquímica dos TVTCs genitais e extragenitais.

Tabela 8. Número de TVTCs genitais e extragenitais positivos para a lisozima, porcentagem de células coradas e intensidade de coloração

| LISOZIMA | TVTCs | | TOTAL |
|-------------------|----------|---------------|-------|
| | GENITAIS | EXTRAGENITAIS | |
| Testados | 10 | 13 | 23 |
| Positivos | 0 | 0 | 0 |
| % positivos | 0 | 0 | 0 |
| % cel/coloração** | 0* | 0 | |

*classificação utilizada na tabela 5

** % de células tumorais positivas e intensidade de coloração

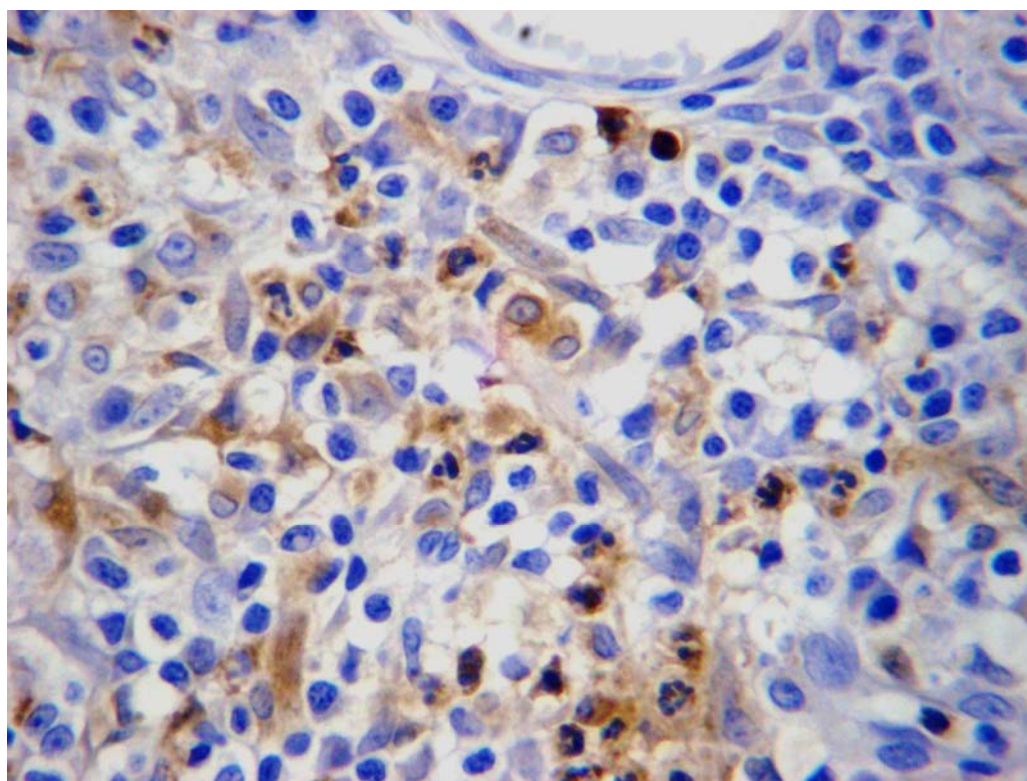


Figura 13. Controle positivo (inflamação granulomatosa) utilizado para o anticorpo anti-lisozima. Intensa imuno-reatividade em macrófagos e neutrófilos. Obj. 40x.

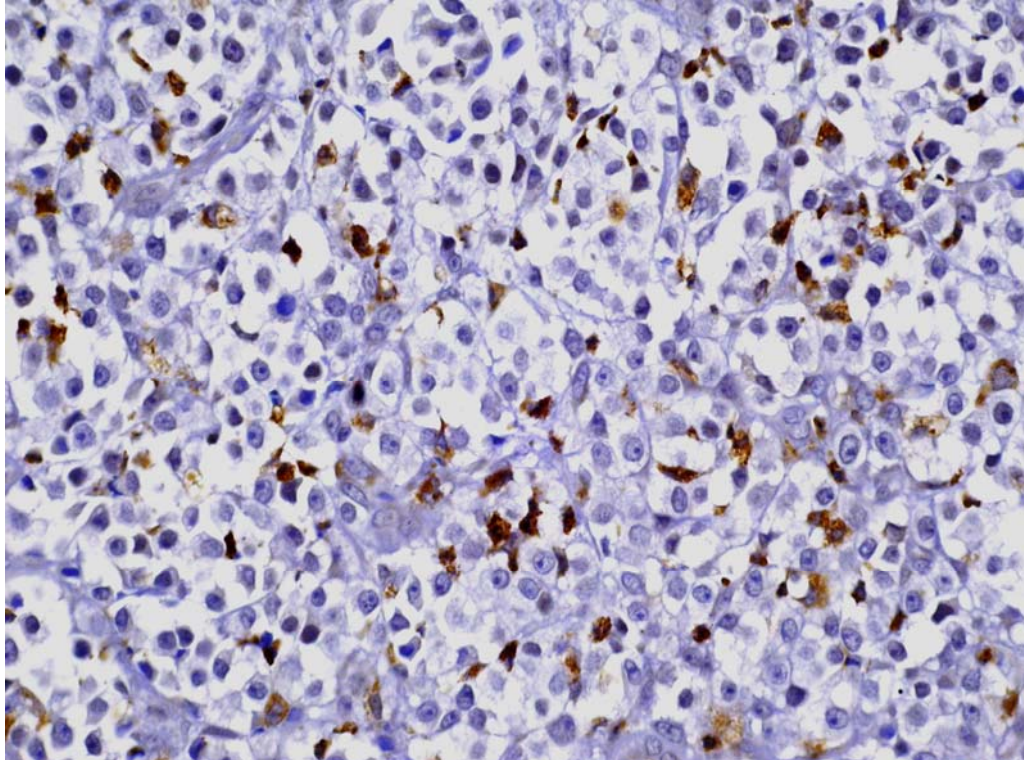


Figura 14. TVTC genital (176/97). Ausência de imuno-reatividade das células tumorais para a lisozima e marcada imuno-reatividade de macrófagos e neutrófilos. Obj. 40x.

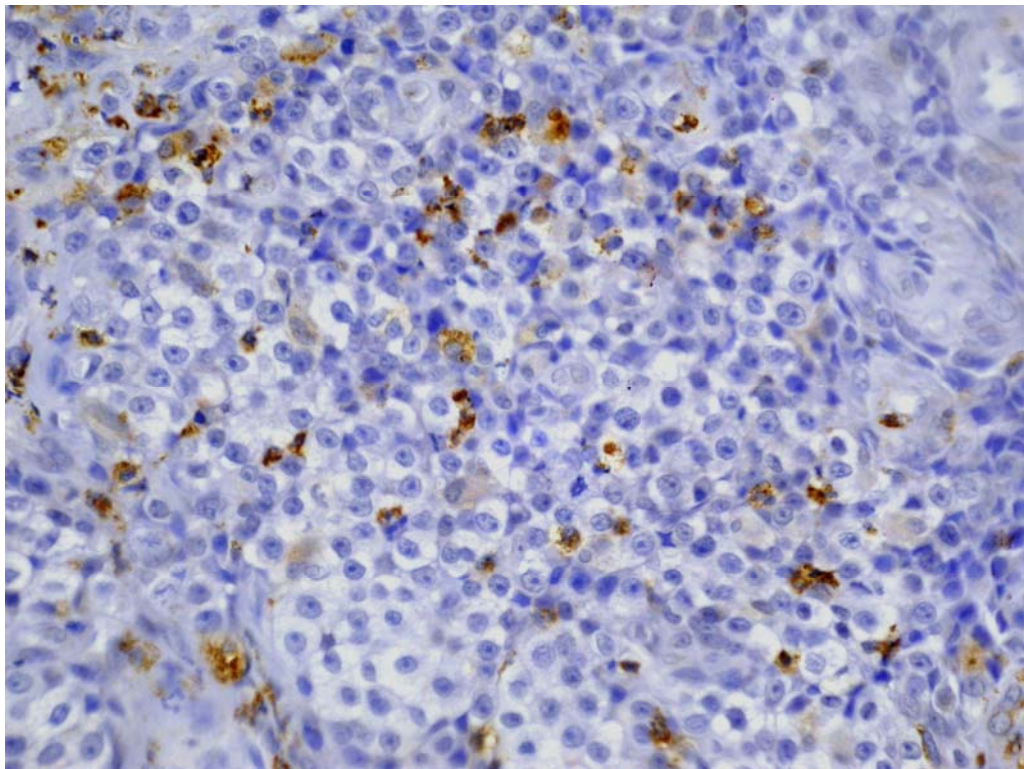


Figura 15. TVTC extragenital (927/08). Ausência de imuno-reatividade das células tumorais para a lisozima e marcada imuno-reatividade de macrófagos e neutrófilos. Obj. 20x.

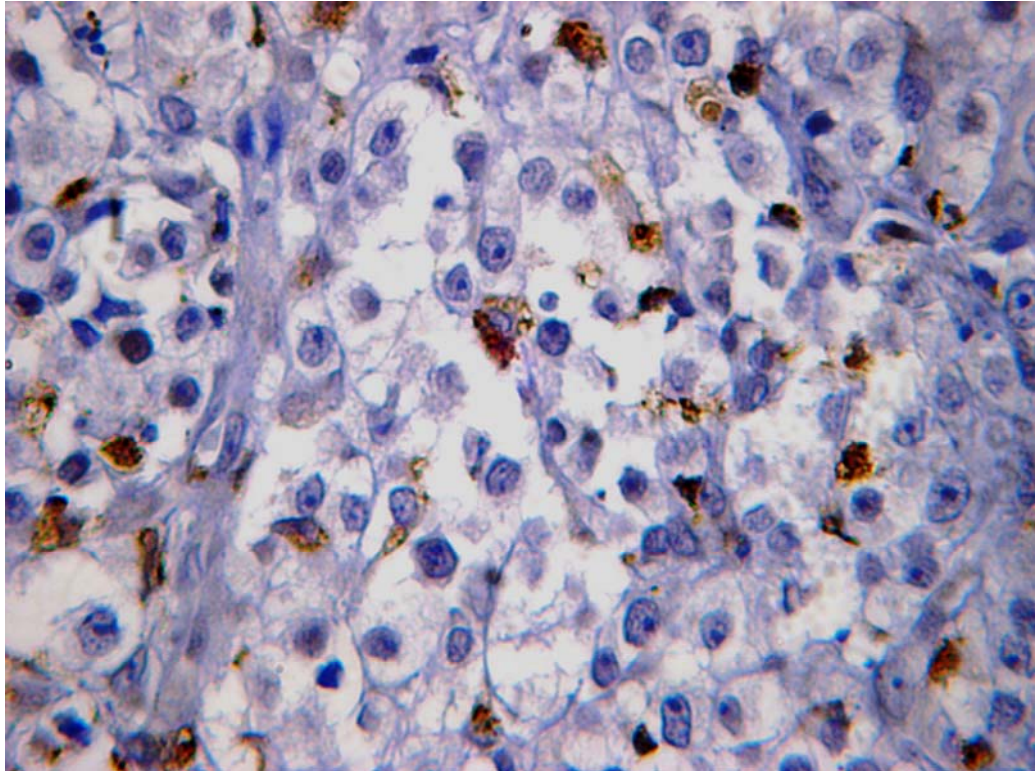


Figura 16. TVTC extragenital (243/97). Ausência de imuno-reatividade das células tumorais para a lisozima e marcada imuno-reatividade de macrófagos e neutrófilos. Obj. 40x.

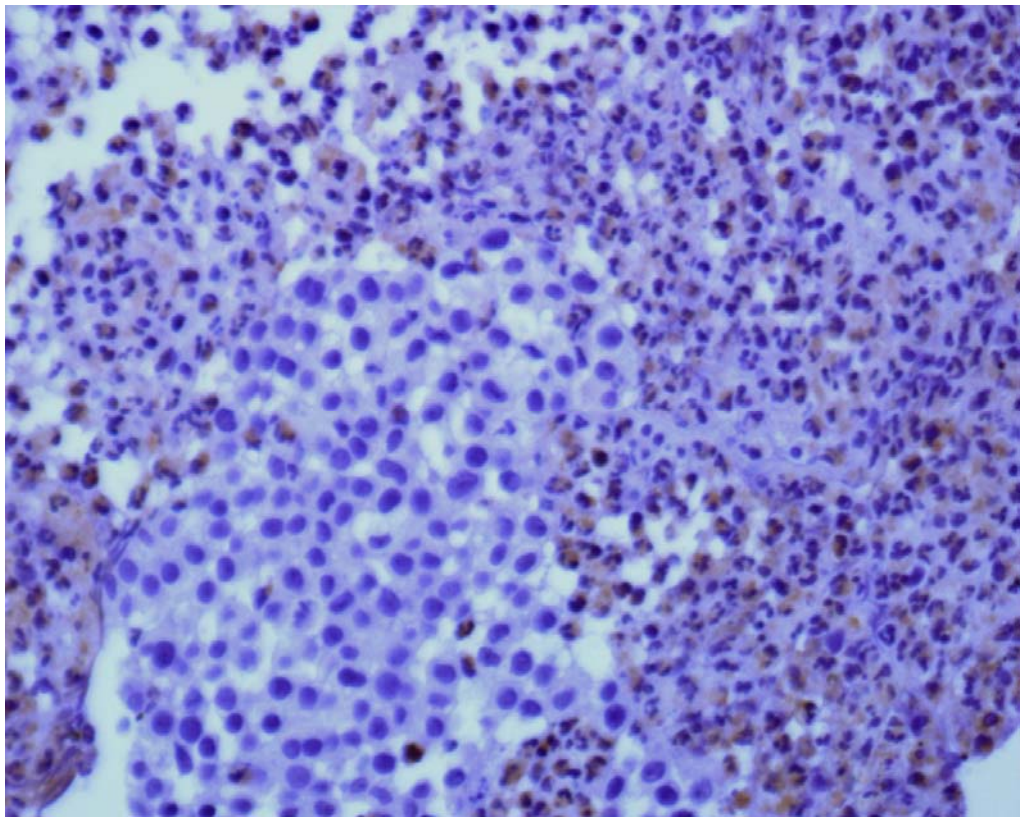


Figura 17. TVTC extragenital (105/98). Ausência de imuno-reatividade das células tumorais para a lisozima e marcada imuno-reatividade de macrófagos e neutrófilos. Obj. 40x.

4.4.2 Anticorpo monoclonal anti-vimentina (vimentina)

Para a vimentina foram testados 22 TVTCs, sendo 9 genitais e 13 extragenitais. A imunoreatividade para a vimentina foi intensa (6C) no citoplasma de mais de 90% das células tumorais de todos os TVTCs analisados (Figuras 19 a 22). As células tumorais do melanoma amelanótico canino utilizado como controle positivo também apresentaram intensa imunoreatividade (Figura 18). A tabela 9 sintetiza os resultados obtidos na avaliação imunohistoquímica dos TVTCs genitais e extragenitais.

Tabela 9. Número de TVTCs genitais e extragenitais positivos para a vimentina, porcentagem de células coradas e intensidade de coloração

| VIMENTINA | TVTCs | | TOTAL |
|------------------|----------|---------------|-------|
| | GENITAIS | EXTRAGENITAIS | |
| Testados | 9 | 13 | 22 |
| Positivos | 9 | 13 | 22 |
| % positivos | 100% | 100% | 100% |
| %cel/coloração** | 6C* | 6C | |

*classificação utilizada na tabela 5

** % de células tumorais positivas e intensidade de coloração

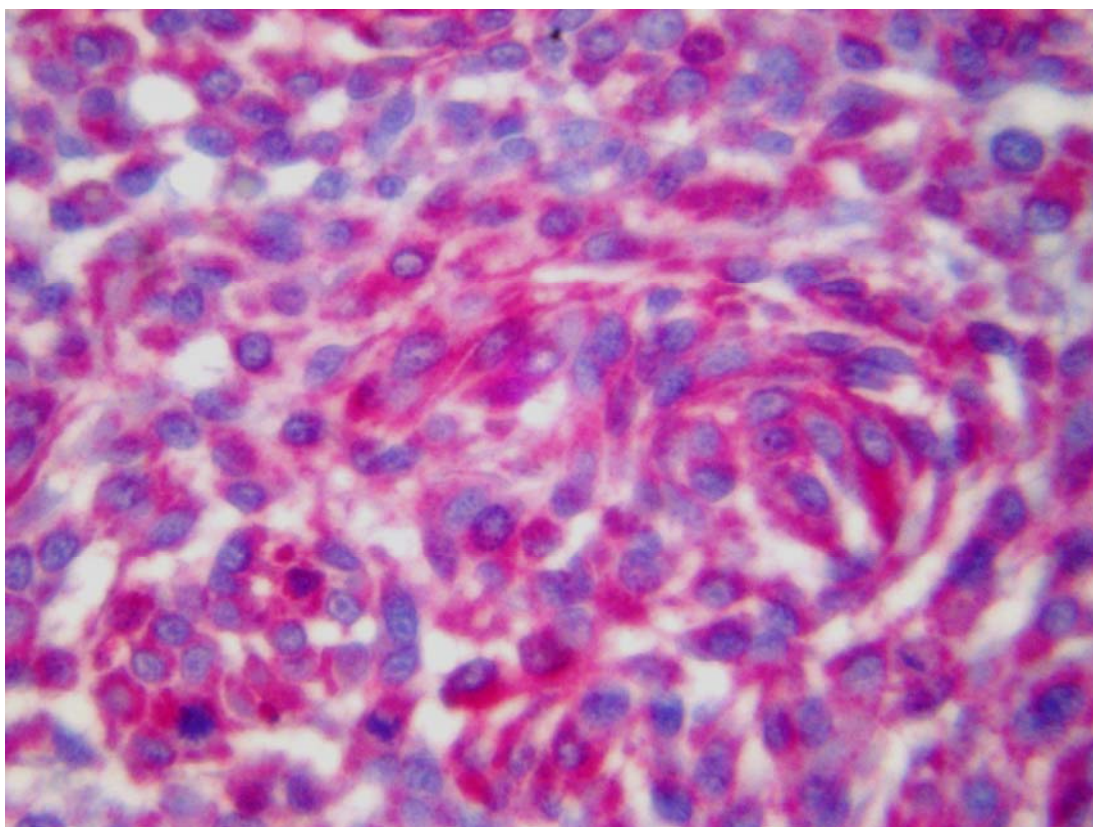


Figura 18. Controle positivo (melanoma amelanótico) utilizado para o anticorpo anti-vimentina. Intensa imunoreatividade nas células neoplásicas do melanoma. Obj. 40x.

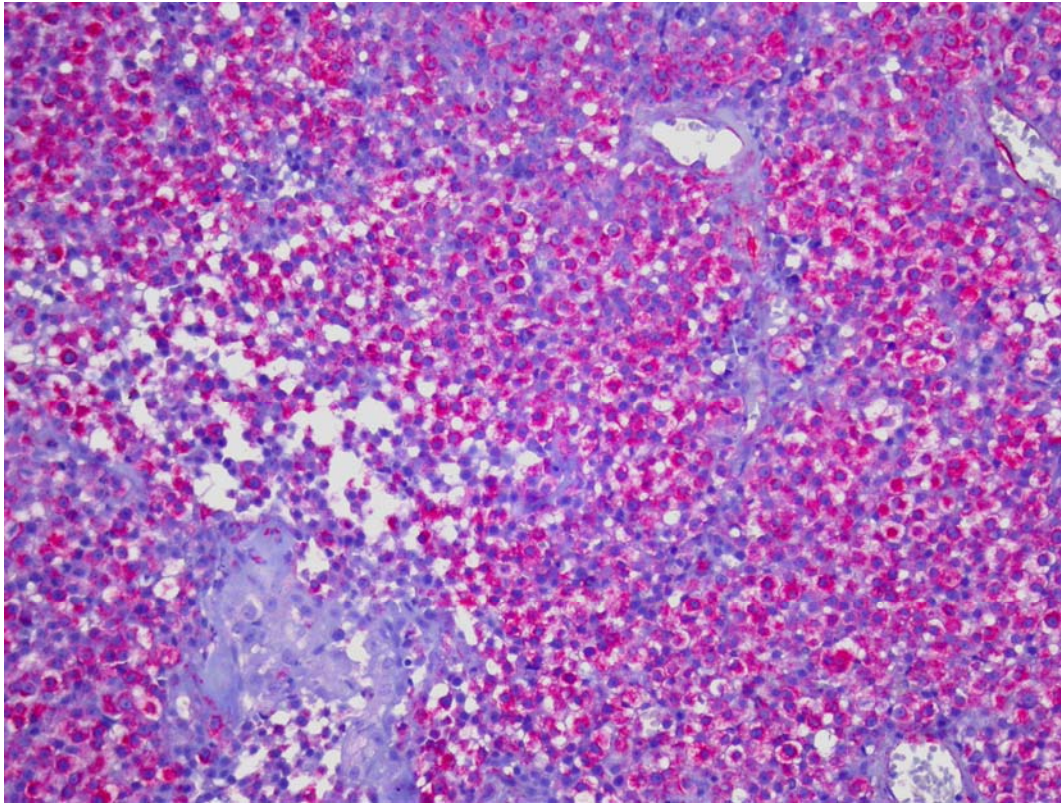


Figura 19. TVTC genital (171/97). Intensa imuno-reatividade para a vimentina, com mais de 90% das células tumorais positivas. Obj. 10x.

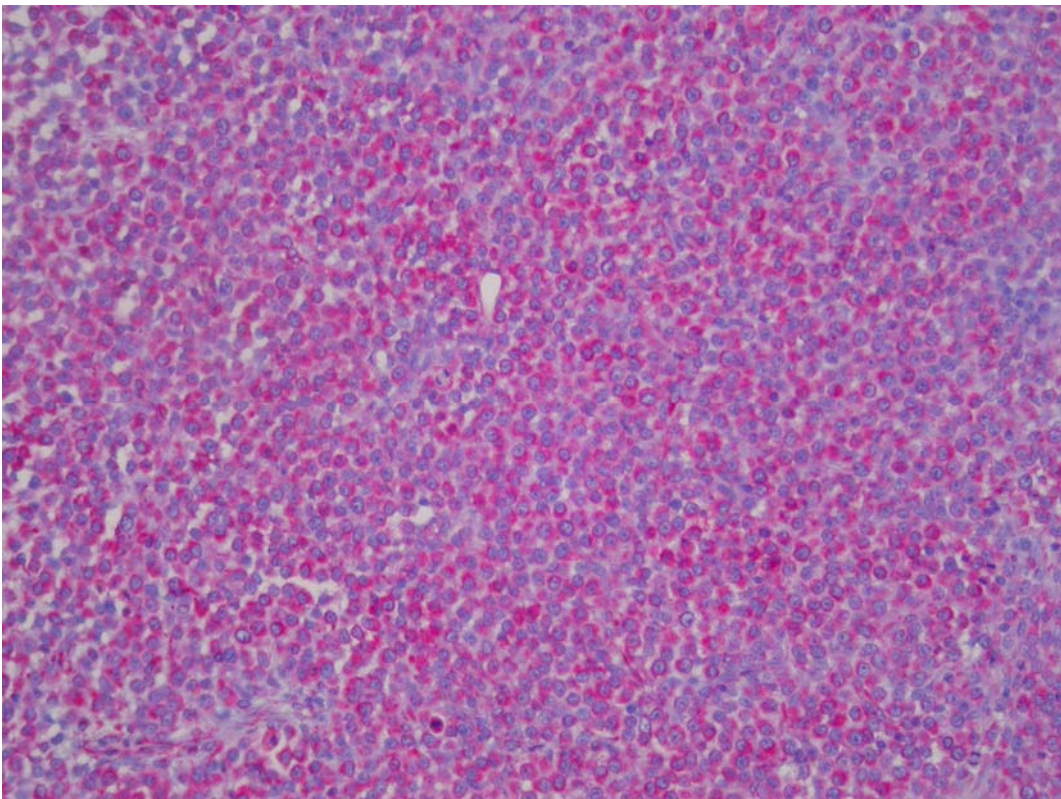


Figura 20. TVTC extragenital (1174/06). Intensa imuno-reatividade para a vimentina, com mais de 90% das células positivas. Obj. 10x.

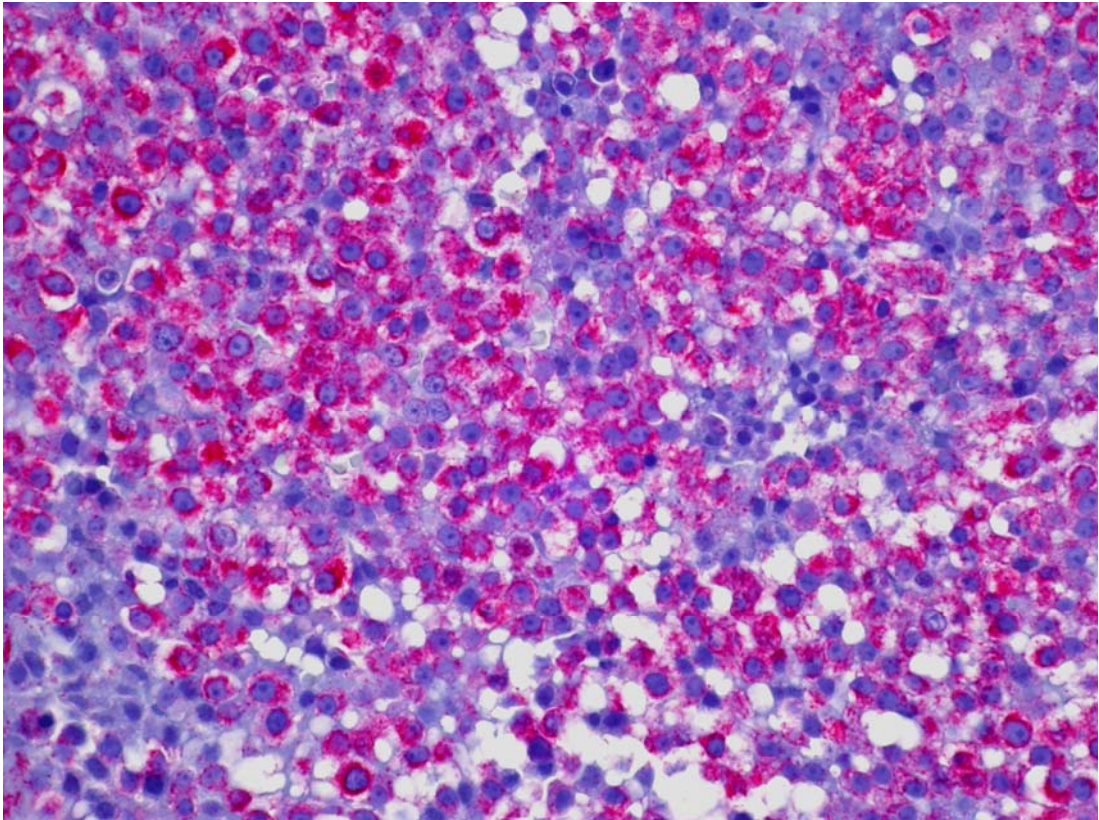


Figura 21. TVTC genital (171/97). Intensa imuno-reatividade para a vimentina, mais de 90% das células tumorais positivas. Obj. 20x.

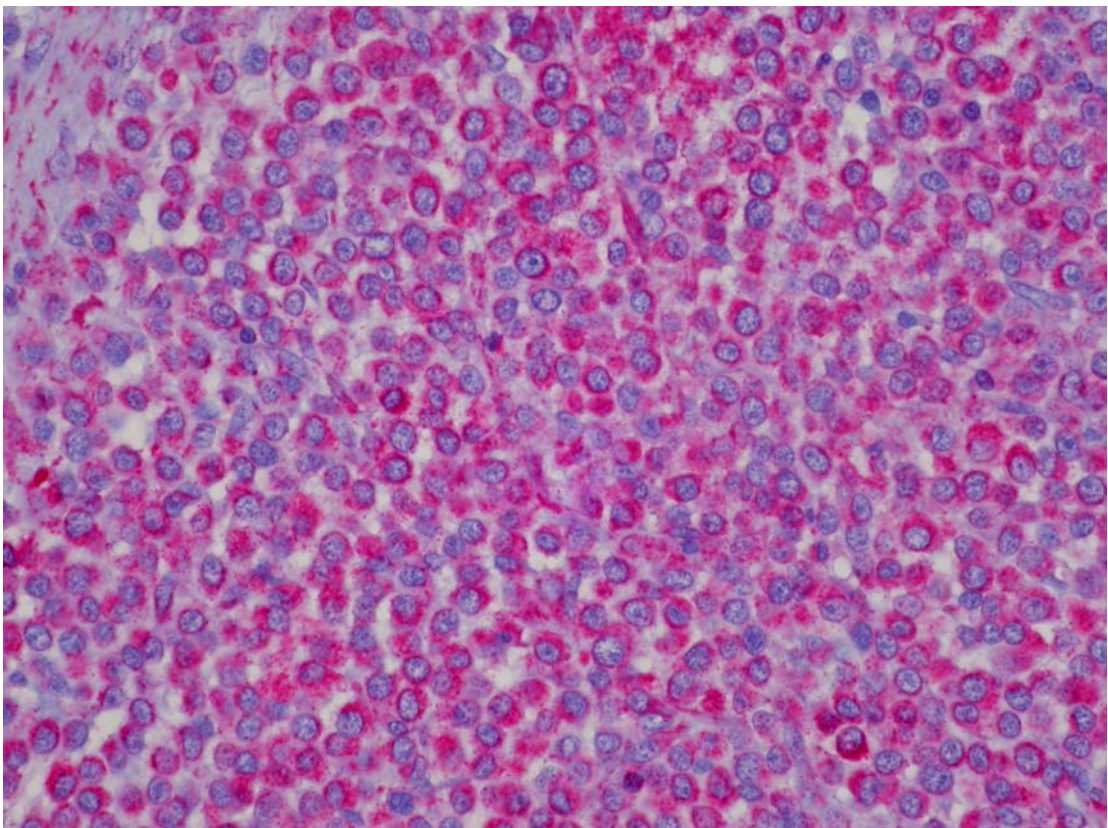


Figura 22. TVTC extragenital (1174/06) intensa imuno-reatividade para a vimentina, com mais de 90% das células tumorais positivas. Obj. 20x.

4.4.3 Anticorpo monoclonal anti-macrófago (anti-macrófago)

O anticorpo monoclonal anti-macrófago não apresentou imuno-reatividade em todos os TVTCs testados. Não houve diferença entre os TVTCs genitais e extragenitais. Macrófagos e neutrófilos infiltrados na massa tumoral apresentaram intensa imuno-reatividade, e serviram como controle positivo (Figuras 24 a 27). Macrófagos e neutrófilos presentes na inflamação granulomatosa de cão utilizada como controle positivo também apresentaram intensa imuno-reatividade (Figura 23). A tabela 10 sintetiza os resultados obtidos na avaliação imunohistoquímica dos TVTCs genitais e extragenitais.

Tabela 10. Número de TVTCs genitais e extragenitais positivos para anti-macrófago, porcentagem de células coradas e intensidade de coloração

| MACRÓFAGO | TVTCs | | TOTAL |
|-------------------|---------------|--------------|-------|
| | TVTCs GENITAL | EXTRAGENITAL | |
| Testados | 10 | 13 | 23 |
| Positivos | 0 | 0 | 0 |
| % positivos | 0 | 0 | 0 |
| % cel/coloração** | 0* | 0 | |

*classificação utilizada na tabela 5

** % de células tumorais positivas e intensidade de coloração

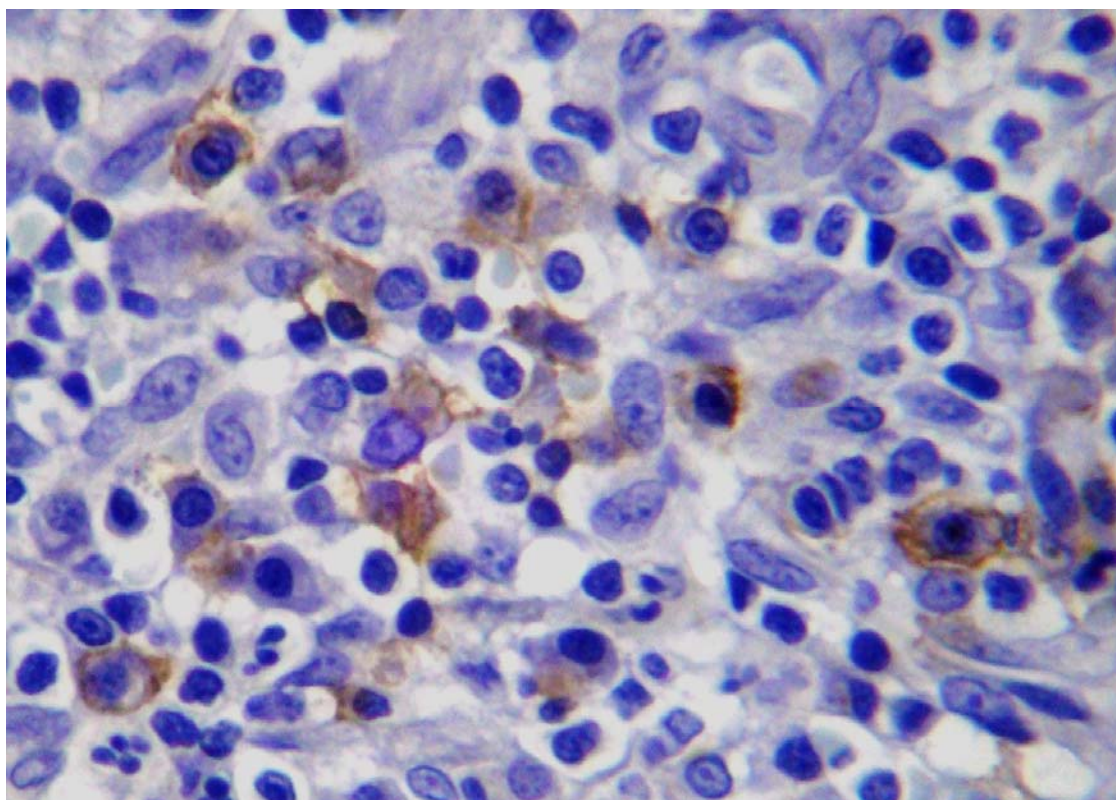


Figura 23. Controle positivo (inflamação granulomatosa) utilizado para o anticorpo anti-macrófago. Intensa imuno-reatividade em macrófagos e neutrófilos. Obj. 40x.

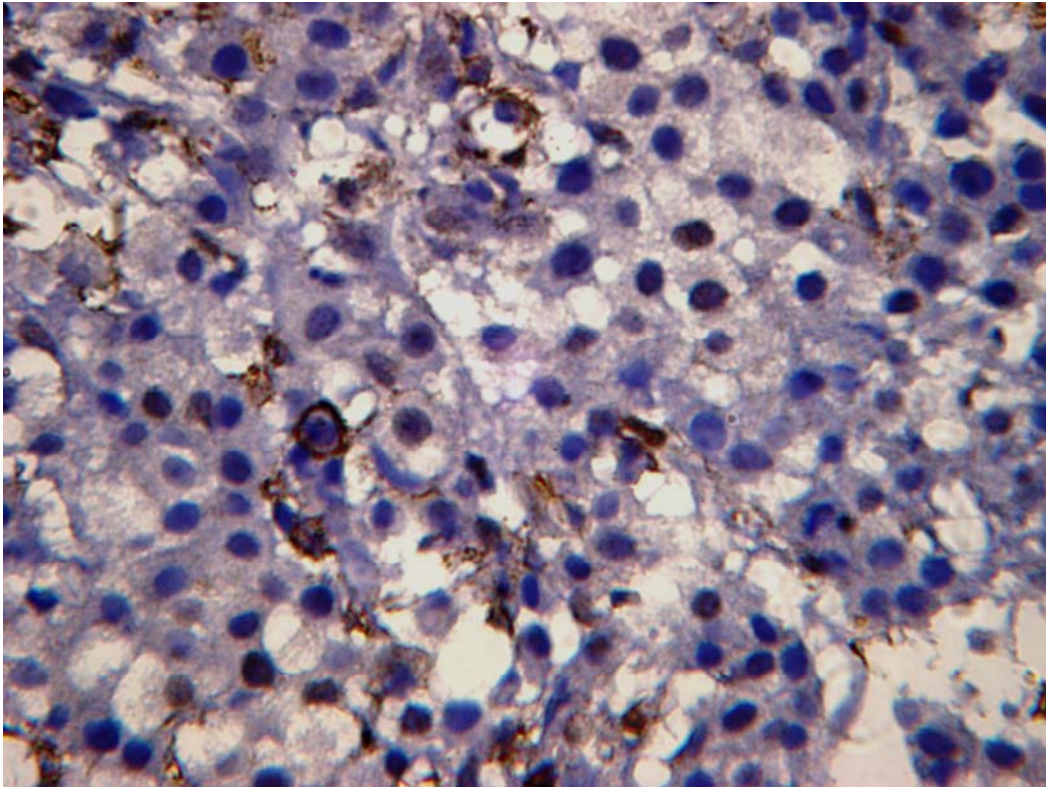


Figura 24. TVTC genital (283/97). Ausência de imuno-reatividade das células tumorais para anti-macrófago e marcada imuno-reatividade de macrófagos e neutrófilos intersticiais. Obj. 40x.

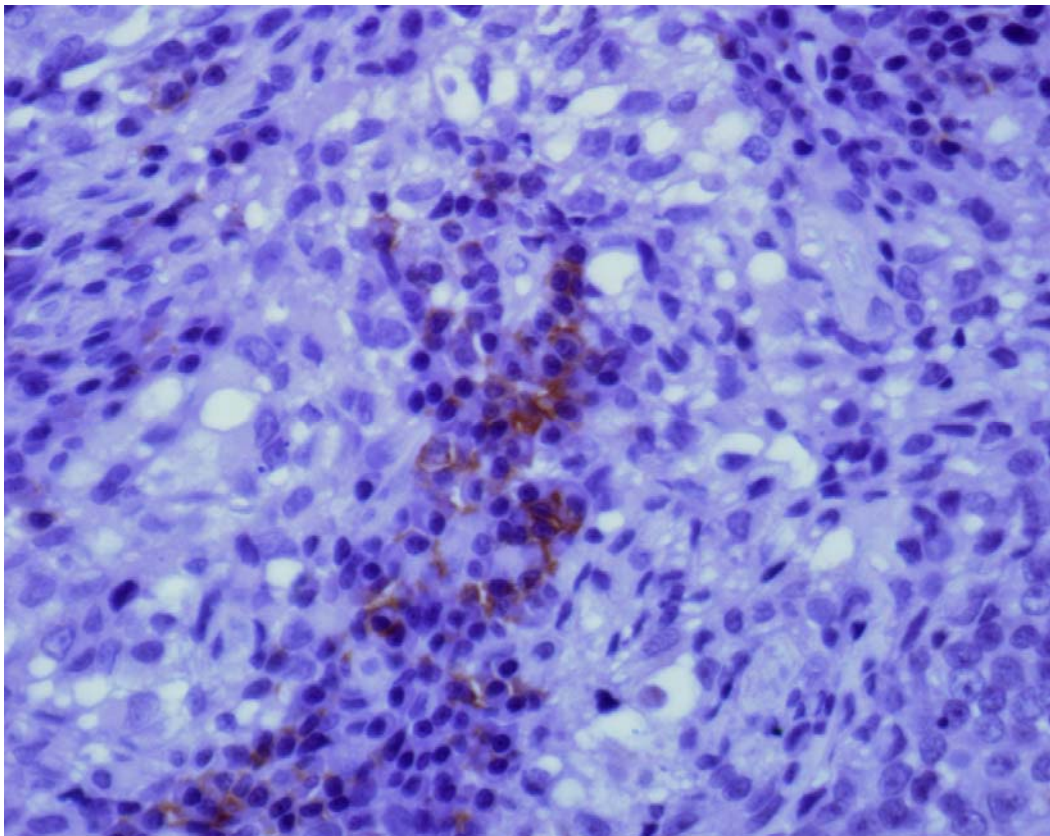


Figura 25. TVTC extragenital (55/97). Marcada imuno-reatividade de macrófagos intersticiais para o anticorpo anti-macrófago. Obj. 40x.

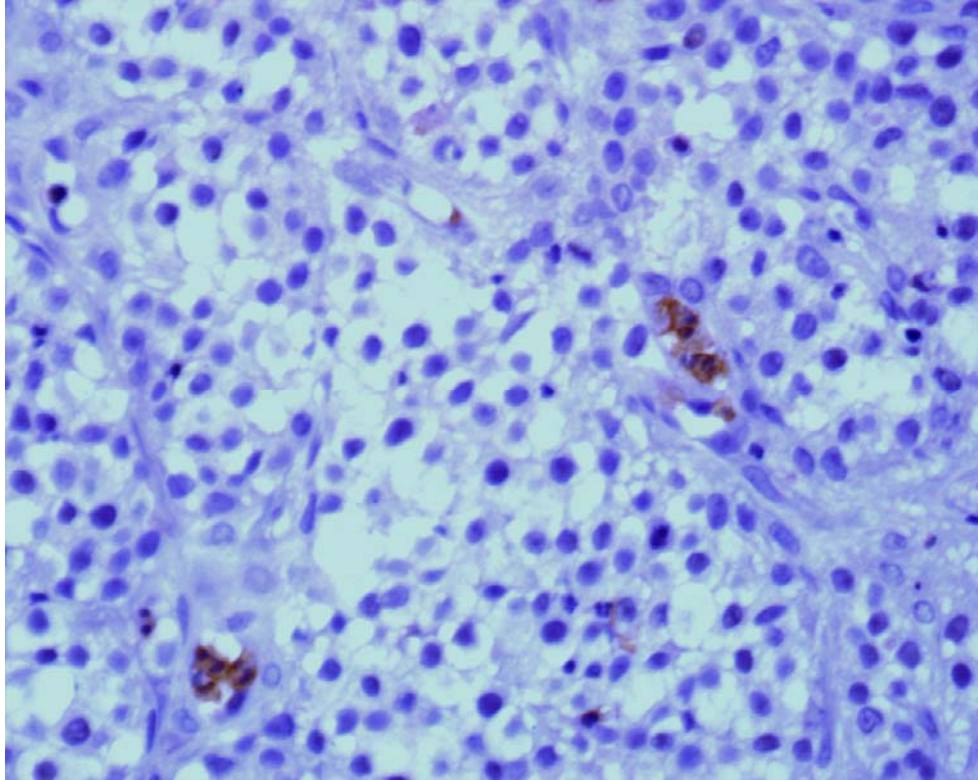


Figura 26. TVTC genital (172/97). Ausência de imuno-reatividade das células tumorais para o anticorpo anti-macrófago e marcada reatividade de macrófagos e neutrófilos intersticiais. Obj. 40x.

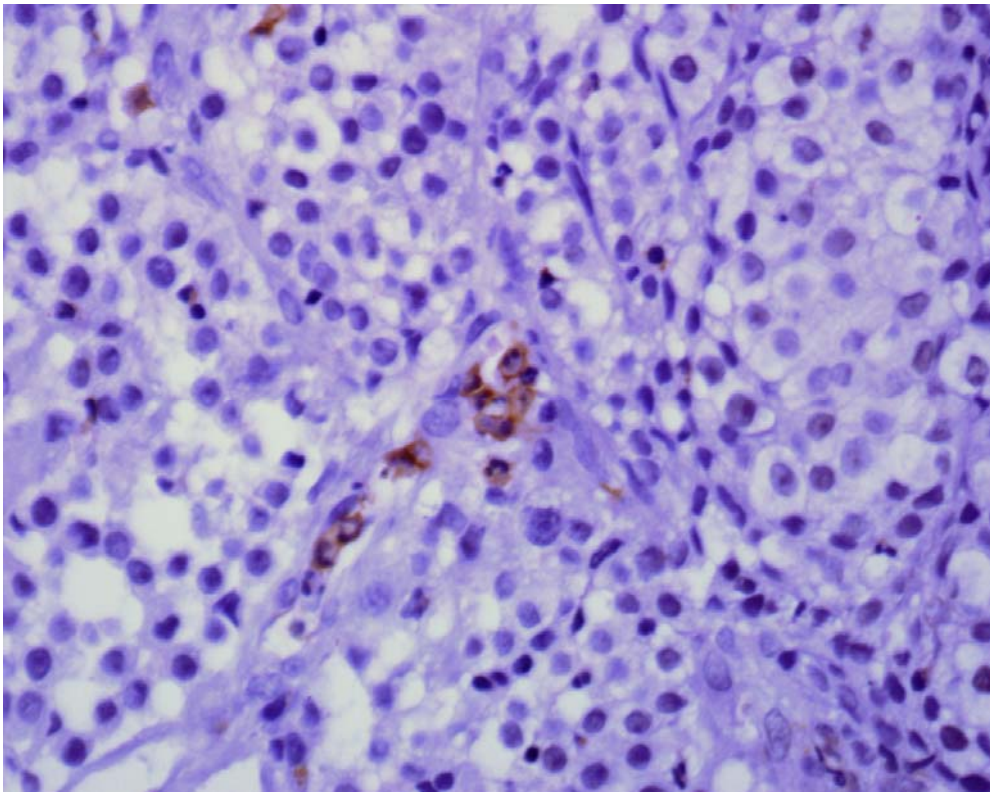


Figura 27. TVTC genital (171/97). Ausência de imuno-reatividade das células tumorais para o anticorpo anti-macrófago e marcada reatividade de macrófagos e neutrófilos intersticiais. Obj. 40x.

4.4.4 Anticorpo anti-proteína S-100 (S-100)

Todos os TVTCs estudados foram negativos para S-100 (Figuras 29 a 30). A tabela 11 sintetiza os resultados obtidos na avaliação imuno-histoquímica dos TVTCs genitais e extragenitais. As células neoplásicas do melanoma amelanótico canino utilizado como controle positivo apresentaram intensa imuno-reatividade para este anticorpo (Figura 28).

Tabela 11. Número de TVTCs genitais e extragenitais positivos para S-100, porcentagem de células coradas e intensidade de coloração

| S-100 | TVTC | | TOTAL |
|-------------------|----------|---------------|-------|
| | GENITAIS | EXTRAGENITAIS | |
| Testados | 10 | 13 | 23 |
| Positivos | 0 | 0 | 0 |
| % positivos | 0% | 0% | 0% |
| % cel/coloração** | 0* | 0 | 0 |

*classificação utilizada na tabela 5

** % de células tumorais positivas e intensidade de coloração

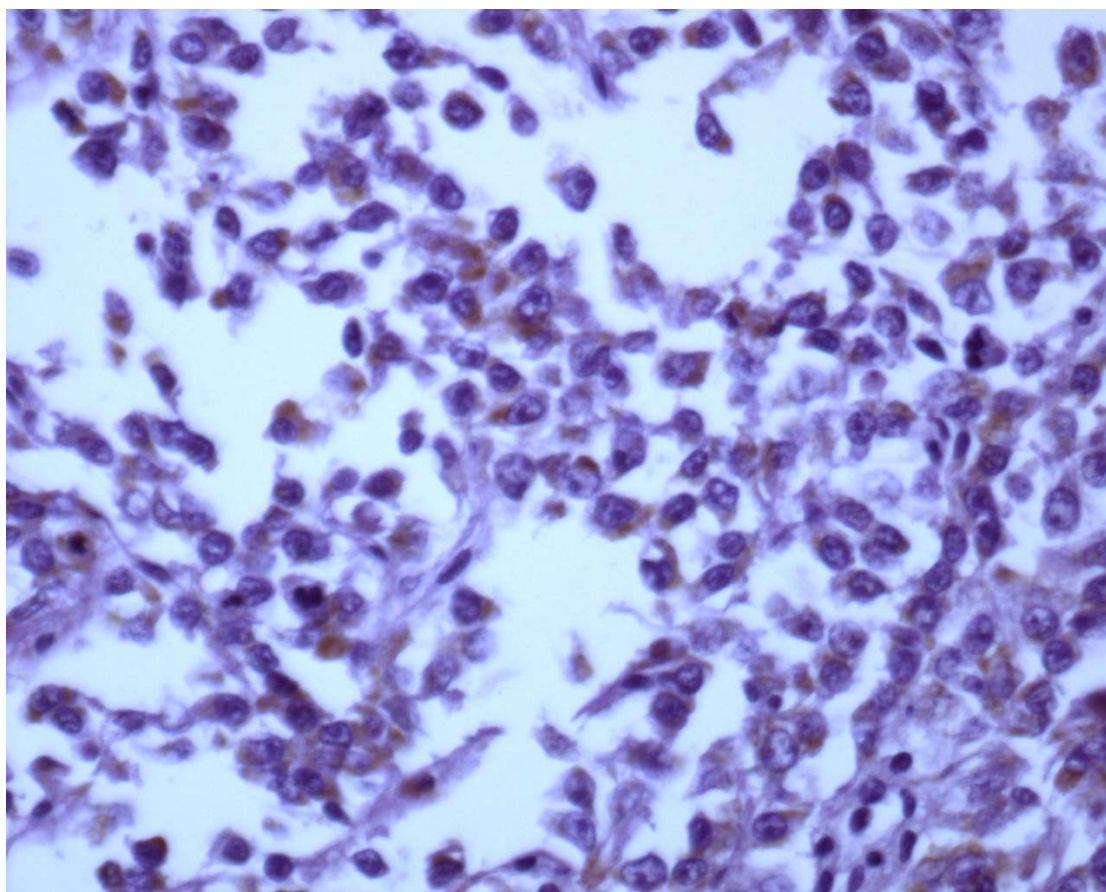


Figura 28. Controle positivo. Melanoma amelanótico positivo para S-100. Obj. 40x.

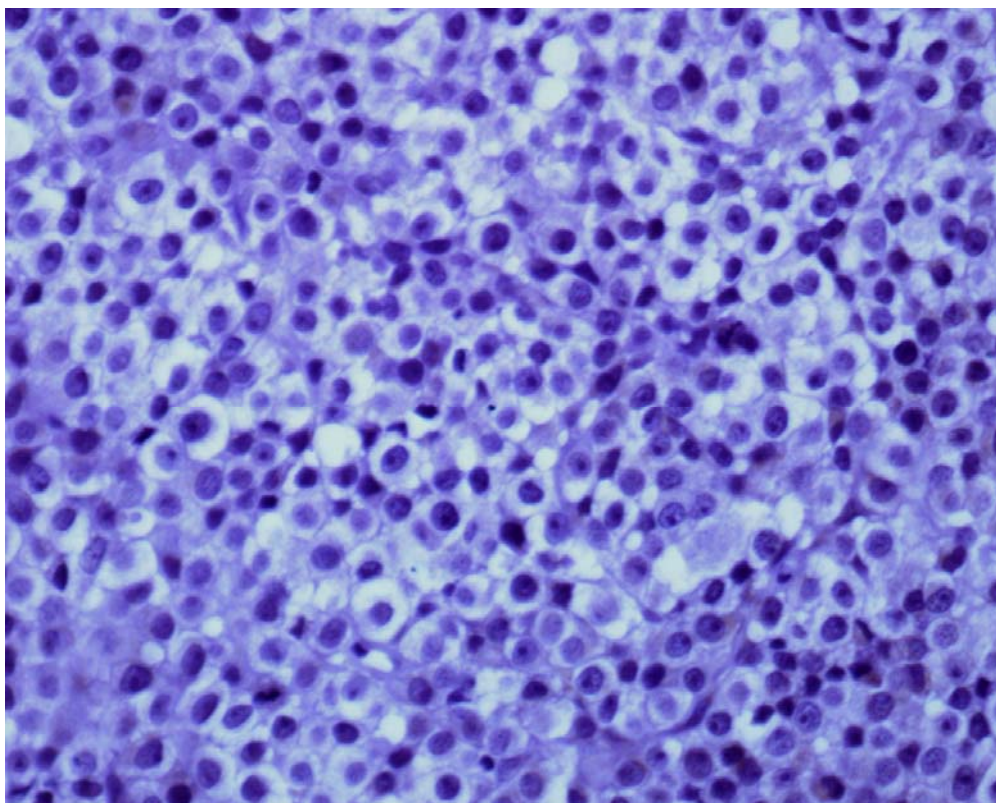


Figura 29. TVTC genital (725/96). Ausência de imuno-reatividade das células tumorais para S-100. Obj. 40x.

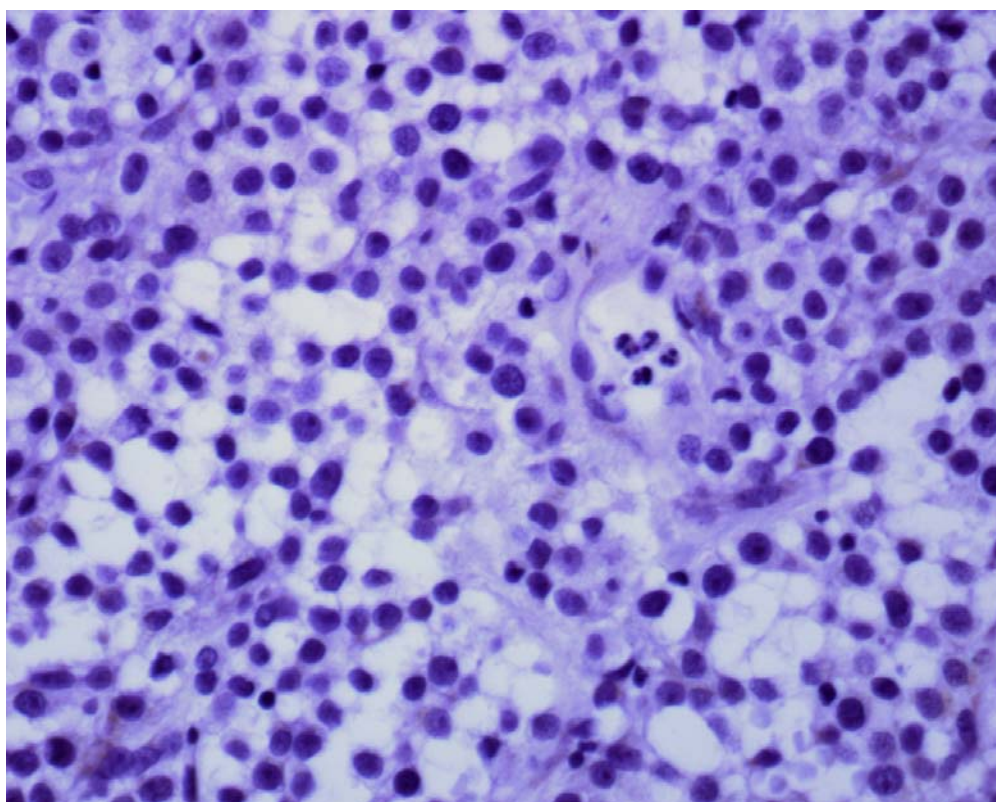


Figura 30. TVTC extragenital (927/08). Ausência de imuno-reatividade das células tumorais para S-100. Obj. 40x.

4.4.5 Anticorpo monoclonal anti-CD 68 (CD 68)

As células tumorais de todos os TVTCs estudados não apresentaram imuno-reatividade para este anticorpo (Figuras 32 e 33). Os macrófagos presentes na inflamação granulomatosa de bovino utilizada como controle positivo apresentaram intensa imuno-reatividade (Figura 31). Os macrófagos e neutrófilos infiltrados entre as células tumorais de todos os TVTCs avaliados não apresentaram imuno-reatividade. Os TVTCs genitais (725/96, 176/96, 283/97) e os extragenitais (287/96, 55/97) foram retirados da avaliação pela intensa degradação enzimática causada pela proteinase K. A tabela 12 sintetiza os resultados obtidos na avaliação imuno-histoquímica dos TVTCs genitais e extragenitais.

Tabela 12. Número de TVTCs genitais e extragenitais positivos para CD 68, porcentagem de células coradas e intensidade de coloração

| CD 68 | TVTC TÍPICOS | TVTC ATÍPICOS | TOTAL |
|-------------------|--------------|---------------|-------|
| Testados | 7 | 11 | 18 |
| Positivos | 0 | 0 | 0 |
| % positivos | 0% | 0% | 0% |
| % cel/coloração** | 0* | 0 | |

*classificação utilizada na tabela 5

** % de células tumorais positivas e intensidade de coloração

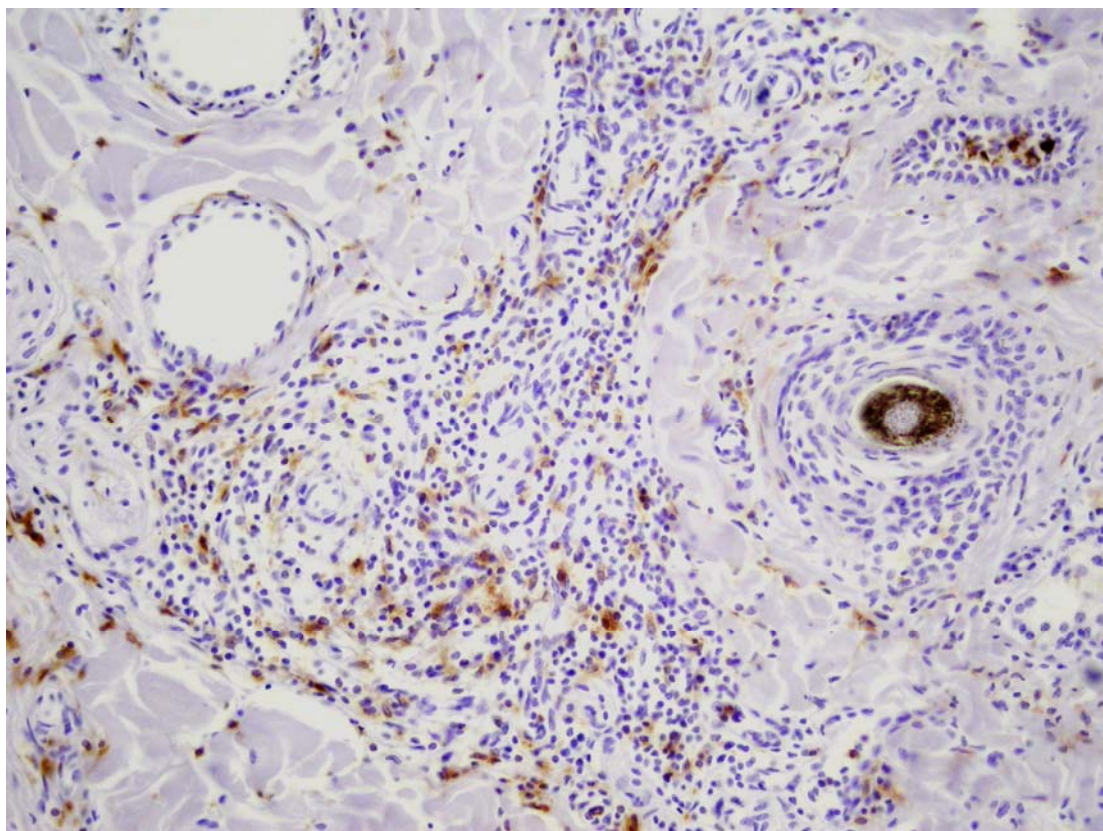


Figura 31. Controle positivo (inflamação granulomatosa de bovino) utilizado para o anticorpo anti-CD 68. Intensa imuno-reatividade em macrófagos. Obj. 10x.

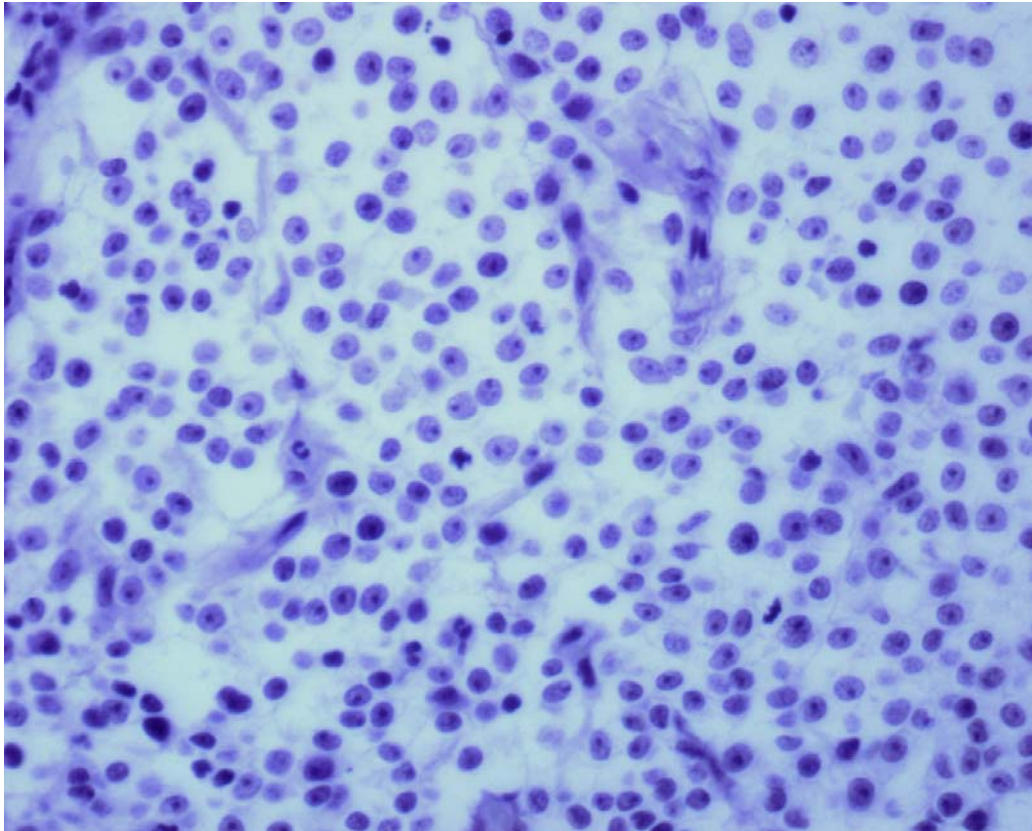


Figura 32. TVTC extragenital (105/98). Ausência de imuno-reatividade das células tumorais para CD 68. Obj. 40x.

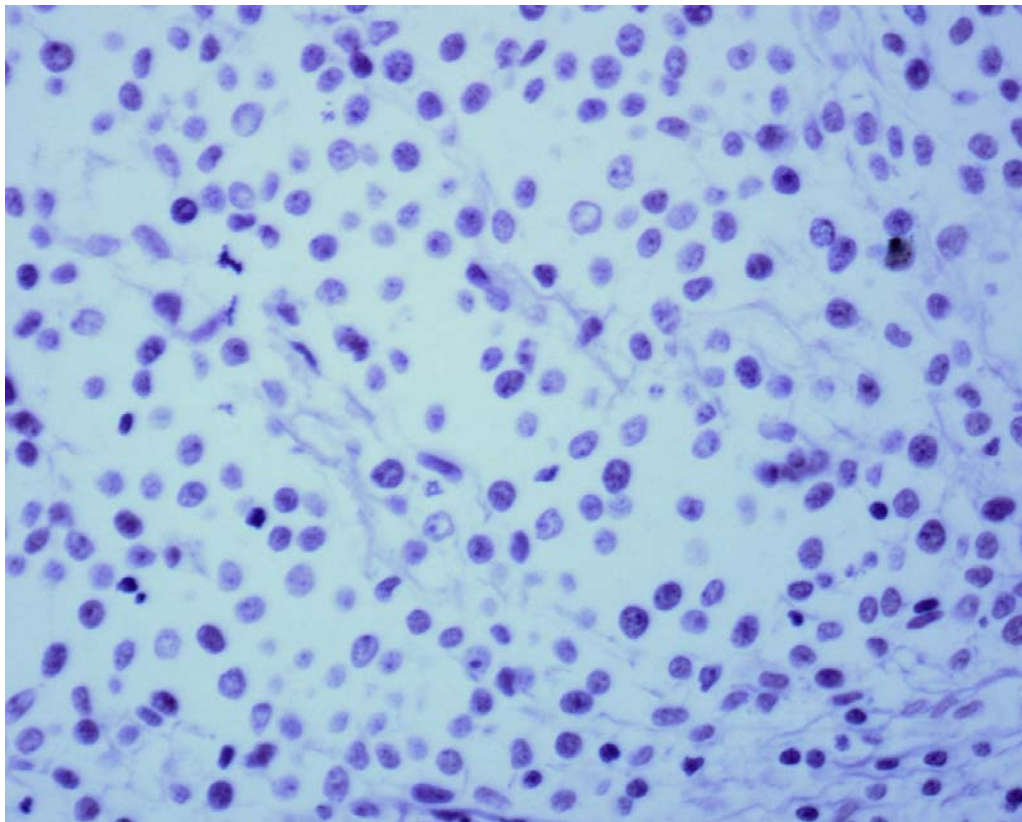


Figura 33. TVTC extragenital (282/99). Ausência de imuno-reatividade das células tumorais para CD 68. Obj. 40x.

4.4.6 Anticorpo Anti-alfa-1-antitripsina (AAT)

Os resultados dos exames imuno-histoquímicos realizados com AAT não foram incluídos neste trabalho porque não se obteve a perfeita padronização deste anticorpo. A técnica imuno-histoquímica utilizada seguiu as recomendações do fabricante (Zimed – Immunodetection), entretanto os controles positivos falharam em expressar este anticorpo.

4.4.7 Anticorpo Anti-imunoglobulina de cadeia leve lambda (imunoglobulina de cadeia leve lambda)

Os resultados dos exames imuno-histoquímicos realizados com o anticorpo imunoglobulina de cadeia leve lambda não foram incluídos neste trabalho, porque assim como o anticorpo AAT, não se obteve a perfeita padronização deste anticorpo e, então, os controles positivos falharam em expressar este anticorpo.

4.4.8 Anticorpos monoclonais CD3 e CD79a

O TVTC testado para CD3 e CD79a foi negativo para ambos os anticorpos.

Os resultados da imuno-histoquímica foram sintetizados nas tabelas 13,14 e 15.

Tabela 13. Número de TVTCs positivos para cada anticorpo testado, porcentagem de células coradas e intensidade de coloração

| TVTC | Anticorpos* | | | | | | |
|------------------|-------------|-------|--------|-------|-------|-----|--------|
| | Liso. | Vim. | Macro. | CD 68 | S-100 | CD3 | CD 79a |
| Genitais | 0/10** | 9/9 | 0/10 | 0/7 | 0/10 | 0/1 | 0/1 |
| Extragenitais | 0/13 | 13/13 | 0/13 | 0/11 | 0/13 | | |
| % e coloração*** | 0 | 6C | 0 | 0 | 0 | 0 | 0 |

* Liso. = Lisozima; Vim. = Vimentina; Macro. = anti-macrófago; S-100= proteína S-100

** número de tumores positivos/ número de tumores testados

*** % células positivas e intensidade de coloração (tabela 5)

Tabela 14. Resultados imuno-histoquímicos dos TVTCs genitais

| TVTCs genitais | Registro | Lisozima | Anti-macrófago | Vimentina | CD 68 | Proteína S-100 |
|----------------|-----------|----------|----------------|-----------|-------|----------------|
| 1 | 725/1996 | 0 | 0 | 6C | * | 0 |
| 2 | 54/1997 | 0 | 0 | 6C | 0 | 0 |
| 3 | 171/1997 | 0 | 0 | 6C | 0 | 0 |
| 4 | 172/1997 | 0 | 0 | 6C | 0 | 0 |
| 5 | 173/1997 | 0 | 0 | X | 0 | 0 |
| 6 | 174/1997 | 0 | 0 | 6C | 0 | 0 |
| 7 | 176/1997 | 0 | 0 | 6C | * | 0 |
| 8 | 243/1997 | 0 | 0 | 6C | 0 | 0 |
| 9 | 283/1997 | 0 | 0 | 6C | * | 0 |
| 10 | 2233/2007 | 0 | 0 | 6C | 0 | 0 |

X - Não foi realizado o exame - * retirados da avaliação.

Tabela 15. Resultados imuno-histoquímicos dos TVTCs extragenitais

| TVTCs Extragenital | Registro | Lisozima | Anti-macrófago | Vimentina | CD 68 | Proteína S-100 |
|-----------------------|----------|----------|----------------|-----------|-------|----------------|
| 1 | 287/96 | 0 | 0 | 6C | * | 0 |
| 2 | 519/96 | 0 | 0 | 6C | 0 | 0 |
| 3 | 629/96 | 0 | 0 | 6C | 0 | 0 |
| 4 | 55/97 | 0 | 0 | 6C | * | 0 |
| 5 | 189/97 | 0 | 0 | 6C | 0 | 0 |
| 6 | 028/98 | 0 | 0 | 6C | 0 | 0 |
| 7 | 105/98 | 0 | 0 | 6C | 0 | 0 |
| 8 | 75/99 | 0 | 0 | 6C | 0 | 0 |
| 9 | 162/99 | 0 | 0 | 6C | 0 | 0 |
| 10 | 282/99 | 0 | 0 | 6C | 0 | 0 |
| 11 | 301/99 | 0 | 0 | 6C | 0 | 0 |
| 12 | 1174/06 | 0 | 0 | 6C | 0 | 0 |
| 13 | 927/08 | 0 | 0 | 6C | 0 | 0 |

DISCUSSÃO

5.1 Diagnóstico e Diagnóstico Diferencial do TVTC

5.1.1 Aspectos clínico-epidemiológicos

A localização do tumor, genital ou extragenital, serve como um critério auxiliar, que direciona o diagnóstico (MOZOS et al., 1996; MARCHAL et al., 1997; SCOTT; MILLER; GRIFFIN, 2001; GROSS et al., 2005). Caso o tumor se encontre no trato genital pode ser visto pelo patologista como um indicativo de que, em se tratando de neoplasias de células redondas, mais provavelmente trata-se de TVTC, ou pelo menos, de que essa possibilidade deve ser considerada. Por outro lado, o fato de haver lesões neoplásicas no trato genital, porém, não exclui outras possibilidades. É importante lembrar que os TVTCs são mais freqüentes em cães jovens, intactos, sexualmente ativos, de vida livre (cães de rua), com histórico de coito recente, principalmente em países com clima tropical ou subtropical (VERMOOTEN, 1987; LORIMER; FAN 2007).

Cães com TVTCs genitais devem ter estes tumores diferenciados clinicamente, em especial, de leiomiomas, fibroleiomiomas, papilomas, bem como carcinomas escamosos que crescem no vestíbulo vaginal ou no óstio prepucial, e os tumores de glândulas hepatóides.

Os TVTCs genitais costumam ser friáveis, moles, com aspecto de couve-flor e freqüentemente sangram, além de terem crescimento rápido (GROSS et al., 2005), enquanto os leiomiomas, fibromas, fibroleiomiomas e, mais raramente suas contra-partes malignas, são encontrados com freqüência na vulva e vagina de cadelas intactas velhas, entretanto, apresentam aspecto macroscópico, sobretudo a consistência, muito firme, é bastante diversa da do TVTC. Esses tumores são firme-elásticos, róseo-esbranquiçados, não-encapsulados e, com freqüência, essas cadelas apresentam cistos ovarianos e hiperplasia cística endometrial (COOPER; VALENTINE, 2007).

Neoplasias epiteliais também devem ser consideradas no diagnóstico diferencial. Os tumores de glândulas hepatóides (inclusive os ectópicos que podem localizar-se no prepúcio e outros locais) e com freqüência, afetam machos adultos intactos (YAGER; WILCOCK, 1994, GROSS et al., 2005). Em adição, os adenomas de glândulas hepatóides costumam regredir após castração (MORRIS; DOBSON, 2001). Esses tumores geralmente são marrom-amarelados e bastante friáveis, além de hemorrágicos e ulcerados (YAGER; WILCOCK, 1994).

Os carcinomas escamosos, eventualmente, podem afetar a região vulvar e prepúcio, porém são macroscopicamente diferentes (placas eritematosas e verrucosas, crateriformes ou massas fungiformes, crostosas, únicas ou múltiplas) dos TVTCs. Além disso, a exposição solar é uma importante causa de carcinoma de células escamosas em cães, com mais freqüência em áreas do corpo com pouco pêlo como plano nasal, flanco e região abdominal (YAGER; WILCOCK, 1994).

Tumores linfo-histiocíticos, sobretudo plasmocitomas e linfomas, também tem sido registrados na região genital, entretanto trataremos destes tumores juntamente com os tumores extragenitais.

Os TVTCs extragenitais cutâneos devem ser diferenciados de outros tumores de células redondas.

Cães muito jovens com nódulos cutâneos têm como principal diagnóstico diferencial os histiocitomas cutâneos (AFFOLTER; MOORE, 1999; MOORE; AFFOLTER, 2005) que porém, em geral, são firmes e têm aspecto de botão.

Já em animais mais velhos os TVTCs devem ser diferenciados de mastocitomas, melanomas amelanóticos, linfomas, plasmocitomas (RAMOS-VARA et al., 2000; SCOTT;

MILLER; GRIFFIN, 2001; GROSS et al, 2005) e carcinomas pobremente diferenciados (FERNANDEZ et al., 2005).

Com relação aos mastocitomas, é importante levar-se em conta que podem mimetizar, macroscopicamente, as mais diversas lesões neoplásicas e não-neoplásicas. Por causa da presença de histamina e outros mediadores vasoativos presentes nos mastocitomas, dados como aumento de volume do tumor à palpação, gastrite ulcerativa, edema generalizado, coagulação alterada e severa hipotensão devem ser levados em consideração na diferenciação.

No que diz respeito aos plasmocitomas localizam-se mais comumente em orelha, lábios, dígitos, mento e eventualmente na cavidade oral e há uma importante correlação entre inflamação crônica persistente induzida por antígenos e este tumor (POTTER et al., 1994). Além disso, cães com otite e doença periodontal são mais afetados por plasmocitomas (SCHRENZEL et al., 1998). Macroscopicamente, em geral, estes tumores são diferentes dos TVTCs, pois caracterizam-se como nódulos bem enraizados, sésseis e firmes. Em adição, gamopatia policlonal pode ser verificada em casos de plasmocitomas sistêmicos (GOOKIN et al., 1998).

Macroscopicamente, os linfomas cutâneos epiteliotrópicos são bastante diferentes do TVTC e caracteriza-se por lesões cutâneas eritematosas, esfoliativas, em forma de placas ulceradas (GROSS et al., 2005) que podem mimetizar muitas doenças inflamatórias da pele, sobretudo, dermatites alérgicas e doenças auto-imunes. Quando as lesões são crônicas pode haver despigmentação, achado que também ocorre em doenças imuno-mediadas. Já em casos de linfomas cutâneos não-epiteliotrópicos, a diferenciação clínica não é tão simples, pois estes tumores, além de placas, também podem formar nódulos dermais solitários ou múltiplos; linfadenopatia regional ou sistêmica e ulceração (GROSS et al., 2005).

Quando localizados na cavidade oral os TVTCs devem ser diferenciados sobretudo de melanomas amelanóticos, carcinomas pouco diferenciados e o já citado plasmocitoma, porém os achados clínicos geralmente não são conclusivos e há necessidade de exame citológico/ histopatológico e, até mesmo, imuno-histoquímico para a diferenciação.

O mesmo raciocínio vale para os TVTCs localizados na cavidade nasal que devem ser diferenciados de condrossarcomas pouco diferenciados, a diferenciação clínica, porém, é difícil e até mesmo a imagem radiológica é semelhante (KLEM, 2000).

Considerando a extrema raridade com que ocorrem tumores glômicos e de células de Merkel em cães, entendemos que seria pouco produtora estabelecer a diferenciação macroscópica com estas neoplasias.

É importante lembrar, que a pronta resposta à terapia convencional para TVTCs, com vincristina ou vinblastina, é um auxílio muito importante no diagnóstico clínico e pode diferenciar os TVTCs dos outros tumores de células redondas, quando há regressão total do tumor em poucas aplicações (em geral, 4 semanas) (RAMADINHA et al., 2003).

5.1.2 Histopatologia

Os 23 TVTCs estudados apresentaram aspectos morfológicos que não diferiram daqueles descritos na literatura (NIELSEN; KENNEDY, 1990; SCOTT; MILLER; GRIFFIN, 2001, GROSS et al., 2005). Também não encontramos diferenças histopatológicas entre os TVTCs genitais e extragenitais selecionados para este estudo.

A diferenciação histopatológica torna-se complicada, em especial, no que se relaciona a outros tumores de células redondas pouco diferenciados.

Os histiocitomas cutâneos, apesar de serem tumores benignos, podem ser confundidos histologicamente com TVTCs. Estes tumores caracterizam-se por densa proliferação de células de langerhans (células dendríticas apresentadoras de antígenos), redondas ou

policlonais, núcleos redondos a ovais, indentados, centrais ou, ocasionalmente, paracentrais, por vezes, com formato de C ou “feijão”, e cromatina finamente dispersa ou marginada, o citoplasma é levemente eosinofílico a pálido, que formam cordões ou densos lençóis celulares que variavelmente ocupam toda a derme, alterando os anexos. Invasão dermal (epiteliotropismo) está presente em cerca de 80% dos casos, porém invasão folicular (YAGER; WILCOCK, 1994, GROSS et al., 2005), como vista em linfomas, não é proeminente. Como no TVTC, estes tumores podem apresentar regressão que histologicamente é caracterizada por infiltração linfocítica (linfócitos T).

Com relação aos mastocitomas não foram vistas granulação intracitoplasmática, áreas de colagenólise e o infiltrado eosinofílico característico (YAGER; WILCOCK, 1994). Além disto, foi feita coloração especial com Azul de Toluidina, em todos os tumores estudados, para melhor avaliação da granulação intracitoplasmática (GROSS et al., 2005) e apenas observamos mastócitos normais infiltrados entre as células tumorais.

No que diz respeito aos plasmocitomas não observamos células com distinta diferenciação plasmocitóide (citoplasma vítreo eosinofílico, halo perinuclear e cromatina heterogênea, granular, grosseira) (YAGER; WILCOCK, 1994; GROSS et al., 2005), múltiplos nucléolos (DAY, 1995), marcado pleomorfismo celular com células gigantes mononucleares e principalmente células binucleadas e multinucleadas comuns nos plasmocitomas (GROSS et al., 2005). Em casos de plasmocitomas, pode-se realizar a coloração pelo vermelho Congo que cora amilóide. No presente trabalho realizamos a coloração especial com o Ácido Periódico de Schiff (PAS), pois esta coloração também evidencia imunoglobulinas presentes no citoplasma de plasmócitos ativados (corpúsculos de Russel).

No caso de linfomas, as células tumorais destes tumores, geralmente, são menores, com núcleos hipercromáticos, com contorno irregular, nucléolos inconspícuos e escasso citoplasma (alta relação núcleo-citoplasma), diferentemente do das células do TVTC, nas quais o citoplasma é abundante e vacuolizado. Além disso, nos linfomas, os núcleos podem apresentar formação de microabscessos de Paulrier, caso sejam linfomas epiteliotrópicos (GROSS et al., 2005).

Ao exame histopatológico, em geral, não há problema para diferenciar os carcinomas pouco diferenciados dos TVTCs; estes tumores, mesmo em pequena quantidade, costumam apresentar células individuais disqueratóticas ou grupos de células parcialmente queratinizadas (GROSS et al., 2005).

Nos melanomas amelanóticos as células tumorais com formato fusiforme misturadas a células de aspecto epitelióide com pigmento melânico (BAKER; LUMSDEN, 2000; GROSS et al., 2005) e atividade juncional que ocorrem com frequência neste tumor, definem o diagnóstico.

Com relação aos condrossarcomas, o exame histopatológico deve ser feito com atenção já que condrossarcomas pouco diferenciados também mimetizam TVTC (e carcinomas pouco diferenciados) (PEIXOTO, 2010). O diagnóstico é definido pela presença de matriz condróide ou algumas células que lembram condrócitos.

Dois outros tumores, embora menos frequentes, também devem ser levados em consideração no diagnóstico diferencial histopatológico. O tumor de células de Merkel e os tumores glômicos. Os tumores de células de Merkel, apesar de terem uma população monomórfica de células redondas, semelhante do TVTC, formam pequenos pacotes envolvidos por fino estroma e apresentam grânulos citoplasmáticos argirofílicos demonstráveis pela coloração pelo Grimelius. Já os tumores glômicos são geralmente bem circunscritos e encapsulados com numerosas estruturas vasculares e nervos associados à massa tumoral (GROSS et al., 2005), no que diferem dos TVTCs. Além disso, tumores de células de Merkel, em testes imuno-histoquímicos são positivos para enolase neurônio

específica (NSE) (GROSS et al., 2005). Todos os tumores avaliados foram negativos para S-100, um marcador utilizado para tumores neuroectodérmicos.

5.1.3 Colorações Especiais

Na tentativa de identificar a substância presente nos vacúolos citoplasmáticos observados nas células do TVTC em exame citopatológico e de caracterizar a fina granulação citoplasmática observada na histopatologia, realizamos a coloração especial pelo PAS. Todos os TVTCs, em graus variáveis, apresentaram finos grânulos PAS-positivos em seu citoplasma. Este resultado difere dos de Bloom, Paff, e Noback (1951) que não identificaram nenhuma substância PAS positiva em células de TVTC.

Utilizamos também a coloração de Azul de Toluidina, na tentativa de descartar possíveis mastocitomas. Todos os TVTCs apresentaram células neoplásicas não-metacromáticas.

5.1.4 Imuno-histoquímica

Na avaliação imuno-histoquímica dos TVTCs selecionados observaram-se várias diferenças com relação aos achados descritos por Mozos et al. (1996) e Marchal et al. (1997).

5.1.4.1 Anticorpo anti-lisozima (lisozima)

Não houve imuno-reatividade das células tumorais dos TVTCs ao anticorpo anti-lisozima, diferentemente do observado por Mozos et al. (1996) que verificou reatividade, em média, em 40% dos casos. Este autor não cita a porcentagem de células imuno-reativas. Já Marchal et al. (1997) verificaram intensa expressão da lisozima em 100% dos TVTCs testados (14 tumores) e acreditam que a diferença em relação ao resultado obtido por Mozos et al. (1996) deve-se ao meio de recuperação antigênica (enzimática ou calor) utilizado. Esses autores utilizaram a recuperação enzimática pela técnica do micro-ondas descrita no trabalho de Shi et al. (1991). Em nosso trabalho, apesar de utilizarmos a mesma técnica descrita por Marchal et al. (1997), não observamos reatividade das células tumorais.

Moore; Rosin (1986) acreditam que o padrão heterogêneo de imuno-reatividade apresentado pela lisozima, tem sido relacionado ao grau de diferenciação das células neoplásicas, assim como ocorre em tumores histiocíticos. Tumores histiocíticos pobremente diferenciados seriam desprovidos da lisozima, enquanto os bem diferenciados a expressariam. Ramos-Vara et al. (2008) relata que uma população de células pobremente diferenciadas pode não expressar o antígeno para determinado anticorpo.

Não acreditamos, porém, que a diferenciação dos TVTCs tenha sido a causa dessa discrepância, pois todos os tumores tinham aparência histopatológica típica, homogênea e as células diferem pouco entre si. Já Mozos et al. (1996) justificam que a ocorrência deste padrão heterogêneo da lisozima, seria causada pela proliferação de histiócitos reativos que levaria a perda de antígenos das células tumorais do TVTC.

É importante lembrar, que os macrófagos, imuno-reativos, infiltrados entre as células tumorais podem facilmente ser confundidos com células tumorais e causar erro na interpretação dos resultados. Ademais, observamos que os prolongamentos citoplasmáticos destas células inflamatórias, que foram fortemente positivas para lisozima, ficam sobrepostos ou muito associados ao citoplasma das células tumorais, o que pode, ao nosso ver, gerar essa confusão na interpretação. No presente estudo, os macrófagos e neutrófilos foram fortemente imuno-reativos para lisozima e numa análise inicial, menos acurada, foram por nós confundidos com células tumorais.

Além disso, muitos autores (MOZOS et al., 1996; SANDUSKY; CARLTON, WIGHTMAN, 1987; MARCHAL et al., 1997; FERNANDEZ et al., 2005) não quantificam o número de células tumorais que foram positivas ao exame imuno-histoquímico e isto pode gerar dificuldades na interpretação dos resultados, como citado por Ramos-Vara et al. (2008). Segundo esse autor, a porcentagem de células positivas necessária para a confirmação da origem celular de um tumor, varia consideravelmente na literatura. Este fato é verificado pela grande variação na detecção de um mesmo antígeno, entre diferentes autores. Chi-Ho Yu et al. (2009), por exemplo, só consideraram positivos os tumores com mais de 10% das células tumorais imuno-reativas. Outros autores só consideram um tumor positivo para determinado antígeno quando há mais de 30% das células tumorais marcadas (MOZOS et al., 1996).

Ainda segundo MOZOS et al. (1996) e MARCHAL et al. (1997), a expressão da lisozima no TVTC seria importante no diagnóstico diferencial, pois excluiria tumores como linfoma, melanoma amelanótico, mastocitoma e carcinoma pouco diferenciado, porém a expressão deste anticorpo nos TVTCs testados, na nossa opinião, não foi útil para esse fim.

Segundo MOZOS et al. (1996) e MARCHAL et al. (1997), a lisozima também seria um importante marcador para tumores com origem histiocítica. Por outro lado, este anticorpo não foi expresso em todos os TVTCs (MOZOS et al., 1996) e, além disso, este anticorpo não é tido como um marcador confiável para os histiocitomas cutâneos de cães (SANDUSKY; CARLTON; WIGHTMAN, 1987; MARCHAL et al., 1997). Nossos achados não corroboram com a teoria de origem histiocítica deste tumor, o que está de acordo com GROSS et al. (2005).

Segundo Mozos et al. (1996) e Marchal et al. (1997), que acreditam na origem histiocítica do TVTC, a lisozima seria um bom marcador imuno-histoquímico para este tumor. Por outro lado, Morris et al. (2002) excluíram a lisozima e a alfa-1-antiquimiotripsina do painel de anticorpos utilizados para pesquisa de histiócitos, pois obtiveram vários resultados inconsistentes com estes dois anticorpos. Em nosso estudo, a lisozima não foi um bom marcador para TVTC.

A fixação do material é de suma importância para a preservação da antigenicidade (RAMOS-VARA et al., 2008, RAMOS-VARA, 2005), e problemas na fixação talvez pudesse justificar a ausência de expressão da lisozima em nossos TVTCs, porém como não houve perda de imuno-reatividade em macrófagos e neutrófilos infiltrados na massa tumoral essa possibilidade foi descartada.

5.1.4.2 Anticorpo anti-vimentina (vimentina)

A imuno-reatividade das células tumorais do TVTC para a vimentina foi intensa, com mais de 90% das células positivas, em todos os tumores testados (22). Este resultado está de acordo com estudos previamente publicados (SANDUSKY; CARLTON; WIGHTMAN, 1987; MOZOS et al., 1996; MARCHAL et al., 1997). Também não verificamos diferença entre os TVTCs genitais e extragenitais na expressão deste anticorpo.

Portanto, a vimentina é uma boa opção de anticorpo para o diagnóstico do TVTC, pois a marcação intensa e difusa exclui linfomas e carcinomas indiferenciados do diagnóstico diferencial (MOZOS et al. 1996). Por outro lado, a ampla expressão deste anticorpo em células mesenquimais e tumores de origem neural auxilia apenas parcialmente na descoberta da origem citogenética do TVTC (MARCHAL et al., 1997).

5.1.4.3 Anticorpo anti-macrófago (anti-macrófago)

Nos TVTCs testados não houve imuno-reatividade para o anticorpo anti-macrófago humano, enquanto macrófagos e neutrófilos infiltrados na massa tumoral apresentaram intensa marcação. Este resultado difere de Marchal et al. (1997) que obtiveram 80% de positividade com o anticorpo monoclonal murino contra macrófagos de cão (ACM1). Esse anticorpo reconhece uma grande variedade de epítomos de macrófagos de cão em diferentes tecidos. Esta discrepância no resultado pode ter ocorrido devido à diferença de anticorpos utilizados (utilizamos anticorpo anti-macrófago humano).

De qualquer forma, ACM1 e anticorpo anti-macrófago são dois marcadores específicos de epítomos de macrófagos e diversos estudos imuno-histoquímicos em veterinária são realizados com anticorpo humano e não tem-se observado problemas na detecção de antígenos como relatado por Mozos et al. (1997) e Ramos-Vara (2008), e além disso, macrófagos caninos infiltrados em nossos TVTCs coraram intensamente pelo anticorpo anti-macrófago humano.

Segundo MARCHAL et al. (1997), a marcação do TVTC por ACM1 fortaleceria a hipótese da origem histiocítica deste tumor. Nossos resultados foram contrários a esta hipótese e não consideramos o anticorpo anti-macrófago um bom marcador para TVTC.

A exemplo do que ocorreu com o emprego do anticorpo anti-lisozima, a fixação do material ou falhas na técnica da imuno-histoquímica poderiam ter influenciado na baixa positividade dos tumores testados para o anticorpo anti-macrófago humano, porém a expressão de macrófagos caninos normais, infiltrados nos TVTCs também seria prejudicada, de maneira que essas hipóteses também foram descartadas.

5.1.4.4 Anticorpo anti-proteína S-100 (S-100)

Nenhum dos TVTCs testados no presente estudo foi positivo para S-100, o que está de acordo com o descrito na literatura (MOZOS et al. 1996; SANDUSKY; CARLTON; WIGHTMAN, 1987). Por outro lado, este anticorpo é utilizado no diagnóstico diferencial entre TVTCs e melanomas amelanóticos epitelióides (MOZOS et al. 1996; SANDUSKY; CARLTON; WIGHTMAN, 1987).

5.1.4.5 Anticorpo anti-CD 68 (CD 68)

Embora acreditem na origem histiocítica do TVTC, Marchal et al. (1997) sugerem a realização de mais estudos para a confirmação desta hipótese. Este autor cita o CD 68mab humano como um anticorpo que deveria ser testado para reforçar a hipótese de origem histiocítica deste tumor. Em cães, o CD 68 faz parte de um painel de anticorpos que é considerado como marcadores confiáveis para a identificação da origem histiocítica (AFFOLTER; MOORE, 2002).

Para a escolha de um marcador considerado confiável para a identificação da origem histiocítica no cão nos baseamos em alguns trabalhos (MARCHAL et al., 1997; AFFOLTER; MOORE, 2002; TROST et al., 2008), entretanto, ao utilizarmos o CD 68 os macrófagos e neutrófilos infiltrados nos tumores testados não apresentaram imuno-reatividade. A não expressão nestas células, consideradas como controle positivo, indica que o clone do CD 68 humano utilizado, não apresenta reatividade cruzada em macrófagos de cão. Por outro lado, a inflamação granulomatosa de bovino, utilizada como controle positivo, apresentou marcada imuno-reatividade.

Dessa maneira, sugerimos que outros anticorpos considerados confiáveis para a identificação da origem histiocítica no cão sejam testados, como o CD 18 citado por Fernandez et al. (2005) e Ramos-Vara (2010).

Gross et al. (2005) também não confirmaram a origem histiocítica do TVTC quando realizaram estudos imuno-histoquímicos em tecidos congelados.

Adicionalmente, Meuten (2002) relata que estudos mais recentes indicam que o TVTC seria constituído por leucócitos imaturos, o que sugere origem mielóide.

5.1.4.6 Anticorpo anti-CD3 e anti-CD79a (CD3 e CD79a)

A exemplo do observado em outros trabalhos, o TVTC testado não apresentou imunoreatividade para CD3 (MOZOS et al., 1996; MARCHAL et al., 1997, MEUTEN, 2002) nem para CD79a, anticorpos utilizados para marcar linfócitos T e B, respectivamente (FERNANDEZ et al., 2005). Apesar de termos realizado o exame imuno-histoquímico destes marcadores em apenas um tumor, não acreditamos que os TVTCs no Brasil tenham origem linfocítica, porém mais tumores devem ser testados para CD3 e CD79a para a confirmação deste resultado. Mukaratirwa e Gruys (2004) também descartaram essa possibilidade (hipótese de origem linfocítica e plasmocítica do TVTC), uma vez que, este tumor não apresentou imunoreatividade para CD3 e para imunoglobulina de cadeia leve lambda.

4.6 Discrepâncias nos resultados e na interpretação imuno-histoquímica

As discrepâncias dos resultados imuno-histoquímicos entre diferentes autores no diagnóstico das neoplasias, já relatadas por Ramos-Vara et al. (2008), podem ocorrer por alguns fatores como erros na técnica da imuno-histoquímica, interpretação inadequada da expressão de células inflamatórias infiltradas no tumor, a validação de falso-positivos, por erro do tipo tumoral e pelo grau de diferenciação tumoral.

4.6.4 Erros na técnica da imuno-histoquímica

Autores como Haines e Chelack (1991), Ramos-Vara e Beissenhers (2000) e Ramos-Vara et al. (2008) descreveram técnicas para tentar reduzir os erros, padronizar e otimizar o emprego da imuno-histoquímica, na tentativa de diminuir estas discrepâncias nos resultados.

Os erros podem acontecer em várias etapas da técnica, o que pode resultar em tanto falso-negativos, quanto em falso-positivos. A fixação incorreta do material, o tipo de recuperação antigênica empregada, o erro na inativação de enzimas endógenas, a qualidade dos anticorpos, os anticorpos utilizados nas diferentes espécies, erros na concentração exata do anticorpo, a temperatura adequada de incubação, o tempo de incubação, o anticorpo secundário e o cromógeno utilizados, podem influenciar no resultado final e devem ser levados em consideração (HAINES; CHELACK, 1991; RAMOS-VARA et al., 2008).

No nosso estudo foram feitas diversas tentativas com diferentes meios de recuperação enzimática, diferentes concentrações dos anticorpos, diferentes tempo e temperatura de incubação dos anticorpos. A padronização dos anticorpos foi determinada quando se obteve forte expressão em todos os controles-positivos, o que descarta todos os possíveis erros de técnica.

Como não se obteve a perfeita padronização dos anticorpos anti-alfa-1-antitripsina e anti-imunoglobulina de cadeia leve lambda, estes anticorpos não foram incluídos nos resultados deste estudo.

4.6.5 Interpretação inadequada e validação de falso-positivos

Células difusamente coradas, na borda dos fragmentos, podem ser interpretadas como um resultado positivo. Aqueles tumores que apresentaram intensa coloração apenas nas células tumorais presentes na borda dos fragmentos, não foram por nós considerados positivos.

Ramos-Vara et al. (2008) recomendam que na interpretação dos resultados imuno-histoquímicos devem ser descritas a localização da marcação (citoplasmática, membrana ou nuclear), a intensidade do padrão de coloração e a porcentagem de células positivas, o que não foi relatado em muitos trabalhos de imuno-histoquímica, como no de Mozos et al. (1996) e no de Marchal et al. (1997). Sugerimos a utilização de uma tabela (como a Tabela 5) para padronizar os resultados dos exames imuno-histoquímicos, o que facilitaria a interpretação e diminuiria as discrepâncias observadas entre os trabalhos.

Outro fator que pode ter influenciado na discrepância dos resultados obtidos na expressão da lisozima e anti-macrófago, principalmente com os achados de Marchal et al. (1997), seria a forte expressão destes anticorpos em células inflamatórias infiltradas nos TVTCs testados. A análise dos resultados deve ser feita por um patologista veterinário experiente (RAMOS-VARA et al., 2008) e ainda com experiência em imuno-histologia. Caso contrário macrófagos e neutrófilos poderiam ser confundidos com células tumorais e resultar em falso-positivo.

4.6.6 Equívocos na interpretação histopatológica

Como já mencionado, o TVTC faz parte do grupo dos chamados tumores de células redondas (DUCAN; PRASSE, 1979; MOZOS et al., 1996; WITHROW; MacEWEN, 2007) e o diagnóstico definitivo ou específico, de acordo com a origem embriológica, deste grupo de tumores é frequentemente um desafio (FERNADEZ et al., 2005; WITHROW; MacEWEN, 2007). O diagnóstico preciso dos tumores a serem testados é importante para diminuir as discrepâncias nos resultados imuno-histoquímicos. Neste estudo, a confirmação do diagnóstico de TVTC, em todos os tumores testados, foi alcançada através da análise histopatológica, além do uso de colorações especiais de PAS e Azul de Toluidina e da cura clínica, com o tratamento preconizado para TVTC, de todos os casos acompanhados (19 animais).

4.6.7 Grau de diferenciação tumoral

O grau de diferenciação tumoral também pode influenciar na detecção de determinados antígenos, o que pode levar a discrepâncias nos resultados imuno-histoquímicos. Tumores pouco diferenciados podem não expressar o marcador celular específico para determinado anticorpo (RAMOS-VARA et al., 2008). Este fato é importante para o diagnóstico de tumores pobremente diferenciados, mas, ao nosso ver não tem qualquer significado em relação aos TVTCs, dada sua diferenciação histológica homogênea em todos os casos.

5 CONCLUSÃO

Os resultados do estudo imuno-histoquímico sugerem que não esteja correta a teoria da origem histiocítica do TVTC citada na literatura, uma vez que não houve imuno-reatividade para os anticorpos anti-lisozima e anti-macrófago.

A imuno-reatividade das células tumorais do TVTC para a vimentina foi intensa, com mais de 90% das células positivas, em todos os tumores testados. Este anticorpo é uma boa opção para o diagnóstico imuno-histoquímico do TVTC, pois exclui linfomas e tumores de origem epitelial.

A utilização de uma grade de estadiamento de imuno-reatividade, como a aqui proposta, pode ser útil também em relação a outras neoplasias.

A avaliação microscópica revelou que não há diferenças histopatológicas ou imuno-histoquímicas entre os TVTCs genitais e extragenitais.

Estudos adicionais com objetivo de comprovar a origem citogenética deste tumor e de estabelecer marcadores imuno-histoquímicos mais específicos deveriam ser incentivados.

6 REFERÊNCIAS BIBLIOGRÁFICAS

- AFFOLTER, V.K.; MOORE, P.F. Canine histiocytic proliferative disease. 15 Proc. AAVD/ACVD, p. 79-86, 1999.
- AFFOLTER, V.K.; MOORE, P.F. Canine cutaneous and systemic histiocytosis: reactive histiocytosis of dermal dendritic cells. *Am. J. Dermatopathol*, v. 22, p. 40-48, 2000.
- AFFOLTER, V.K.; MOORE, P.F. Localized and disseminated histiocytic sarcoma of dendritic cell origin in dogs. *Vet Pathol*, v. 39, p. 74-83, 2002.
- AMBER, E.I., ADEYANJU, J.B. Oronasal transmissible venereal tumor in a dog. *Modern Vet Pract*, v. 67, n. 12, p. 154, 1986.
- BABO, V.J. Estudo comparativo da imunoterapia e da quimioterapia no tratamento do tumor venéreo transmissível canino (TVTC). 1994. 34 p. Dissertação (Mestrado em Clínica Veterinária) - Curso de Pós-graduação em Medicina Veterinária, Universidade Federal Rural do Rio de Janeiro. Itaguaí, RJ, 1994.
- BACKGRE, A.W. Lymphatic leukemia in dogs: an epizootiological clinical and haematological study. *Acta Vet Scand*, vol. 6, p. 3-12, 1965.
- BAER, K.E., PATNAIK, A.K., GILBERTSON, S.R., HURVITZ, A.I. Cutaneous plasmacytomas in dogs: A morphologic and Immunohistochemical Study. *Vet Pathol*, v. 26, p. 216-221, 1989.
- BAKER, R., LUMSDEN, J.H. Color atlas of cytology of the dog and cat. 1 ed., Mosby, 2000.
- BALME, E., THUILLIEZ, C., LEJEUNE, T., CHATEAU-ESCOFFIER, L., BERNEX, F. Multiple atypical mucosal xanthomas in a dog similar to human verruciform xanthoma. *J Vet Diagn Invest*, v. 21, n. 1, p. 124-128, 2009.
- BARRON, C., SAUNDERS, L.Z., SEIBOLD, H.R., et al. Intra-ocular tumors in animals. V. Transmissible venereal tumor of dogs. *Am J Vet Res*, v. 24, p. 1263-1269, 1963.
- BATAMUZI, E.K., BITTEGEKO, S.B.P. Anal and perianal transmissible venereal tumour in a bitch. *Vet Rec*, v. 129, p. 556, 1991.
- BENSIGNOR, E., DELISLE, F., DEVAUCHELLE, P. A retrospective study of 84 cases of mast cell tumors in dogs. In: *Advances in Veterinary Dermatology*, ed. Kwochka, K.W., Willemse, T., Von Tscharner, G. Oxford, UK: Butterworth- Heinemann, p. 560-561, 1996.
- BESCHORNER, W.E., HESS, A.D., NERENBERG, S.T., et al., Isolation and characterization of canine venereal tumor associated inhibitor and blocking factors. *Cancer Res.*, v. 39, p. 3920-3927, 1979.
- BLOOM, F., PAFF, G.H., NOBACK, C.R. The transmissible venereal tumor of the dog studies indicating that the tumor cells are mature end cells of reticulo-endothelial origin. *Amer J Pathol*, v. 27, p. 119-139, 1951.

BOSCOS, C. Canine transmissible venereal tumor: clinical observations and treatment. *Animal Famil.*, v. 3, p. 10-15, 1988.

BOSTOCK, DE. The prognosis following surgical removal of mastocytomas in dogs. *J Small Anim Pract.*, v.14, p. 27-41, 1973.

BOSTOCK, DE. Neoplasms of the skin and subcutaneous tissues in dogs and cats. *Br Vet J*, v.142, p. 1–19, 1986.

BRANDÃO, C.V.S., BORGES, A.G., RANZANI, J.J.T., et al. Tumor Venéreo Transmissível: estudo retrospectivo de 127 casos (1998-2000). *Ver Educ Continuada-CRMV-SP*, v. 5, n. 1, p. 25-31, 2002.

BRIGHT, R.M., GORMAN, N.T., PROBST, C.W., GORRING, R.L.. Transmissible venereal tumor of the soft palate in a dog. *J Am Vet Med Assoc*, v. 183, p. 893-895, 1983.

BRODEY, R.S. Canine and feline neoplasia. *Adv Vet Sci Comp Med*, v. 14, p. 309–54, 1970.

BRUNNERT, S.R., ALTMAN, N.H. Identification of immunoglobulin light chains in canine extramedullary plasmacytomas by thioflavine T and immunohistochemistry. *J Vet Diagn Invest.*, n. 3, p. 245-251, 1991.

CANGUL, I.T., VAN GARDEREN, E., VAN DER LINDE-SIPMAN, J.S., VAN DER INGH, T.S.G.A.M., SCHALKEN J.A. Canine Ballon and Signet-ring Cell Melanomas: a Histological and Immunohistochemical Characterization. *J Comp Path*, vol. 125, p. 166-173, 2001.

CARLSON, J.A., ROGERS, B.B., SIFERS, R.N., HAWKINS, H.K., FINEGOLD, M.J., WOO, S.L.C. Multiple tissues express alpha-1-antitrypsin in transgenic mice and man. *J. Clin. Invest.*, vol. 82, p. 26-36, 1988.

CARTER, R.F., VALLI, V.E.O., LUMSDEN, J.H. The Cytology, Histology and Prevalence of Cell Types in Canine Lymphoma Classified According to the National Cancer Institute Working Formulation. *Can J Vet Res*, v. 50, p. 154-164, 1986.

COBBOLT, S., METCALFE, S. Monoclonal antibodies that define canine homologues of human CD antigens. Summary of the First Canine Leukocyte Antigen Workshop (CLAW). *Tissue Antigens*, v. 43, p. 137-154, 1994.

COELHO, S.O. Sulfato de vinblastina na quimioterapia do tumor venéreo transmissível em cães (*Canis familiaris*): perfil clínico e laboratorial. 1996, 37 p. Seropédica – RJ. Dissertação (Mestrado em Patologia Veterinária) - Curso de Pós-graduação em Medicina Veterinária, Universidade Federal Rural do Rio de Janeiro, 1996.

COHEN, D. The canine transmissible venereal tumor: a unique result of tumor progression. *Adv Cancer Res*, v. 43, p. 75-112, 1985.

COOPER, B.J., VALENTINE, B.A. Tumors of muscle. In MEUTEN, D.J. *Tumors in Domestic Animals*. Iowa State Press, 4th ed. Blackwell Publishing Company, 2007.

COWELL, R.L., TYLER, R.D. Cytology of cutaneous lesions. *Vet Clin of North America: Small Animal Practice*, v. 19, n. 4, p. 769-794, 1989.

DAS, U., DAS, A.K. Review of canine transmissible venereal sarcoma. *Vet Res Commun*, v. 24, n. 8, p. 545-556, 2000.

DAS, A.K., DAS, U., DAS, D., SENGUPTA, J. Histopathological Study of Canine Transmissible Venereal Tumor. *Indian Vet J*, v.67, p. 473-474, 1990.

DAY, M.J. Immunophenotypic Characterization of Cutaneous Lymphoid Neoplasia in the Dog and Cat. *J Comp Path*, v. 112, p. 79-96, 1995.

DUNCAN, J.R., PRASSE, K.W. Cytology of canine cell tumors (Mast cell tumor, histiocytoma, lymphosarcoma and transmissible venereal tumor). *Vet Pathol*, v. 16, n. 4, p. 673-679, 1979.

ESTEXHE, E. D, LESPAGNARD, L., EGEYTER, M. D., EYMANN, R. H, COIGNOUL, F. Immunohistochemical identification of myoepithelial, epithelial, and connective tissue cells in canine mammary tumors. *Vet Pathol*, v. 30, p. 146-154, 1993.

EPSTEIN, R.B., BENNETT, Histocompatibility typing and course of canine venereal tumors transplanted into unmodified random dogs. *Cancer Res*, v. 34, p. 788-793, 1974.

FERNANDEZ, N. J., WEST, K.H., JACKSON, M.L., KIDNEY, B.A. Immunohistochemical E Histochemical Stains for Differentiating Canine Round Cell Tumors. *Vet Pathol*, v. 42, p. 437-445, 2005.

FERRER, F., FONDEVILA, D., RABANAL, R., TARRES J., RAMIS A. Immunohistochemical detection of CD3 antigen (pan T marker) in canine lymphomas. *J Vet Diagn Invest*, v. 5, p. 616-620, 1993.

FIGUERA, R.A. Leucemia em medicina veterinária. Santa Maria: O autor. Cap. 6: Linfom, p. 32-38, 2000.

FULMER, A. K.; MAULDIN, G.E. Canine histiocytic neoplasia: an overview. *Can Vet J*, v. 48, n. 10, p. 1041-1450, 2007.

GOLDSCHMIDT, M. H., HENDRICK, M.J. Tumors of the skin and soft tissue. In: MEUTEN, D.J., *Tumors in domestic animals*. 4th ed. Blackwell Publishing Company, 2002, p. 45-117.

GOOKIN, J.L.; SELTON, R.K.; McDORMAN, K.S., et al. Systemic plasmocytosis and polyclonal gammopathy in a dog. *J Vet. Inter. Med.*, vol. 12, p. 471-474, 1998.

GROSS, T. L., IRHKE, P.J., WALDER, E.J., AFFOLTER, V.K. *Skin diseases of the dog and cat. Clinical and histopathologic diagnosis*. 2nd ed. Blackwell Science, 2005.

HAINES, D.M., CHELACK B.J. Technical considerations for developing enzyme immunohistochemistry staining procedures on formalin-fixed paraffin-embedded tissues for diagnostic pathology. *J Vet Diag Invest*, vol. 3, p. 101-112, 1991.

ISAACSON, P., JONES, D.B., MILLWARD-SADLER, G.H., JUDD, M.A., PAYNE, S. Alpha-1-antitrypsin in human macrophages. *J. Clin Pathol.*, vol. 34, p. 982-990, 1981.

JUBB, K. V. F., KENNEDY, P. C., PALMER, N. C. *Pathologic of Domestic Animals*. 5.ed. Saunders Elsevier, 2007. 3v.

KENNEDY, P.C., MILLER, R.B. The female genital system. In JUBB, K. V. F., KENNEDY, P. C., PALMER, N. C. *Pathologic of Domestic Animals*. 5.ed. Saunders Elsevier, 2007. 3v.

KLEN, M.P., 2000. Comunicação pessoal. Universidade Estácio de Sá.

LEIFERT, C.E., MATUS, R.E. Canine Lymphoma: Clinical Considerations. *Semin Vet Med Surg*, v. 1, n.1, p. 43-50, 1986.

LEMARIE, R.J., LEMARIE, S.L., HEDLUND, C.S. Mast-cell tumors - clinical management. *Compend Contin Educ Vet*, v. 17, p. 1085- 1101, 1995.

LIPTAK, J.M. Canine histiocytic diseases. *Compend Contin Educ Vet*. v. 30, n.4, p. 202-204, 2008.

LONDON, C. A.; SEGUIN, B. Mast cell tumors in the dog. *Vet. Clin. Small. Anim. Pract.*, v. 33, p.473-479, 2003.

LORIMIER, L.P., FAN, T. M. Canine Transmissible Venereal Tumor. In: WITHROW, S.J., MacEWEN, E.G. *Small animal clinical oncology*. 2nd. ed. Philadelphia, W.B. Saunders, 2007.

MARCHAL, T., CHABANNE, L., KAPLANSKI, C., RIGAL, D., MAGNOL, J.P. Immunophenotype of the canine transmissible venereal tumor. *Vet Immunol Immunopathol*, v. 57, n. 1-2, p. 1-11, 1997.

MARCHAL, T., DEZUTTER-DAMBUYANT, C., FOURNEL, C., MAGNOL, J.P., SCHMITT, D., Immunophenotypic and ultrastructural evidence of the langerhans cell origin of the canine cutaneous histiocytoma. *Acta Anat.*, v. 153, p. 189-202, 1995.

MATSUDA, R., TAKAHASHI, T., NAKAMURA, S., SEKIDO, Y., NISHIDA, K., SETO, M., et al. Expression of c-kit protein in human solid tumors and in corresponding fetal and adult normal tissues. *Am J Pathol*, n. 142, p. 339-346, 1993.

MEUTEN, D.J. *Tumors in Domestic Animals*. Iowa State Press, 4th ed. Blackwell Publishing Company, 2002.

MILLER, D.M. The occurrence of mast cell tumors in young Shar-Peis. *J of Vet Diag Invest*, v.7, p. 360-363, 1995.

MIZUNO, S., FUGINAGA, T., TAJIMA, M., et al. Role of lymphocytes in dogs experimentally re-challenge with canine transmissible sarcoma. *Jpn J Vet Sci*, v. 51, p. 86-95, 1989.

MOORE, P.F. Utilization of cytoplasmic lysozyme as a histiocytic marker in canine histiocytic disorders. *Vet. Pathol.*, v. 23, p. 757-762, 1986b.

MOORE, P.F.; AFFOLTER, V.K. Canine and feline histiocytic disease. In: Ettinger, S.J.; FELDMAN, E.C., eds. *Textbook of Veterinary Internal Medicine*. St Louis: Elsevier Saunders, p. 779-782, 2005.

MOORE, P.F., ROSIN, A. Malignant histiocytosis of Bernese mountain dogs. *Vet Pathol.*, v. 23, p. 1-10, 1986.

MOORE, P.F.; SCHRENZEL, M.D., AFFOLTER, V.K., OLIVRY, T.; NAYDAN, D. Canine cutaneous histiocytoma is an epidermotropic langerhans cell histiocytosis that express CD1 and specific $\beta 2$ - integrin molecules. *Am J pathol*, v. 148, n. 5, p. 1699-1708, 1996.

MORRIS, J.; DOBSON, J. *Small animal Oncology*. Oxford: Blackwell Science Ltd, 2001.

MORRIS, J.S., MCINNES, E.F., BOSTOCK, D. E., HOATHER, T. M., DOBSON, J. M. Immunohistochemical and histopathologic features of 14 malignant fibrous histiocytomas from flat-coated retrievers. *Vet Pathol*, v. 39, p. 479-499, 2002.

MORRISON, W.B. *Cancer in dogs and cats: medical and surgical management*. Baltimore, Williams & Wilkins Co. 1998, p. 795.

MOURA, A.R., LAUSMANN, C.W. Tratamento quimioterápico de tumor (TVT) venéreo transmissível em caninos. *A Hora Veterinária*, v. 78, p. 16-18, 1994.

MOZOS, E., MÉNDEZ, A., GÓMEZ-VILLAMANDOS, J.C., MARTÍN DE LAS MULAS, J., PÉREZ, J. Immunohistochemical characterization of canine transmissible venereal tumor. *Vet Pathol*, v. 33, p. 257-263, 1996.

MUKARATIRWA, S., GRUYS, E. Canine transmissible venereal tumour: cytogenetic origin, immunophenotype, and immunobiology. *Vet. Quarterly*, v. 25, p. 101-111, 2004.

MURRAY, M.M., JAMES, Z.H., MARTIN, W.B. A study of the cytology and caryotype of the canine transmissible venereal tumor. *Res Vet Sci*, v. 10, p. 565-568, 1969.

MURPHY, S., SPARKES, A.H., BLUNDEN, A.S., BREARLEY, M.J., SMITH, K.C. Effects of stage and number of tumours on prognosis of dogs with cutaneous mast cell tumours. *Vet Rec.*, v.158, p. 287-291, 2006.

NDIRITU, C.G., MBOGWA, S.W., SAYER, P.D. Extragenitally located transmissible venereal tumor in dogs. *Mod Vet Pract*, v. 58 p. 940-946, 1977.

NIELSEN, S.W., KENNEDY, P.C. Tumor of the genital systems: transmissible venereal tumors of the dog. In: MOULTON, J.E., *Tumors in domestic animals*. Berkeley Calif Press, 1990, p. 498-502.

OGILVIE, G.K.; MOORE, A.S. *Managing the veterinary patient – a practice manual*. New Jersey, Veterinary Learning systems. 1995. p. 415-421.

PAPAZOGLU, L.G., KOUTINAS, A.F., PLEVRAKI, A.G., TONTIS, D. Primary intranasal transmissible venereal tumor in the dog: a retrospective study of six cases. *J Vet Med A Physiol Pathol Clin Med*, v. 48, n. 7, p. 391-400, 2001.

PATNAIK, A.K., EHLER, W.J., MACEWEN, E.G. Canine cutaneous mast cell tumor: morphologic grading and survival time in 83 dogs. *Vet. Pathol.*, v.21, p. 469-474, 1984.

PEIXOTO, P.V. 2010. Comunicação pessoal. Universidade Federal Rural Rio de Janeiro.

PEREIRA, J.T., RAMADINHA, R.H.R. Prevalência do tumor venéreo transmissível canino quanto ao sexo, idade e raça. *Arquivos da Universidade Rural, Rio de Janeiro*, v. 14, n. 2, p. 143-146, 1991.

PERÉZ, J., DAY, M.J., MOZOS, E. Immunohistochemical study of local inflammatory infiltrate in spontaneous canine transmissible venereal tumor at different stages of growth. *Vet. Immunol. Immunopathol.*, v. 64, p. 133-147, 1998.

PLATZ, J.S., BREUER, W., PFLEGHAAR, S., MINKUS, G., HERMANN, W. Prognostic Value of Histopathological Grading in Canine Extramedullary Plasmacytomas. *Vet Pathol.*, n. 36, p. 23-27, 1999.

POTTER, M., MORRISON, S., WIENER, F., ZHANG X.K., MILLER, F.W. Induction of plasmacytomas with silicone gel genetically susceptible strains of mice. *J Natl Cancer Inst* v.86, n.14, p.1058-1065, 1994.

PRIER, J.E., JOHNSON, J.H. Malignancy in canine transmissible venereal tumor. *J Am Vet Med Assoc.*, v. 145, p. 1092-1094, 1964.

RAMADINHA, R.R., RAMADINHA, L.S., KUNER, A. Tumor venéreo transmissível canino em cavidade oral sem lesão genital. XV Congresso Brasileiro da Associação Nacional de Clínicos Veterinários de Pequenos Animais (Anais), Rio de Janeiro, 1993.

RAMADINHA, R. R., TEIXEIRA, R. S., BOMFIM, P. C., RIBEIRO, S. S., PEIXOTO, P. V. Resposta a quimioterapia e aspectos epidemiológicos do Tumor Venéreo Transmissível Canino no Brasil. Setor de Dermatologia do Hospital Veterinário de Pequenos Animais da Universidade Federal Rural do Rio de Janeiro.RJ. Dissertação (Mestrado em Medicina Veterinária) - Curso de Pós-graduação em Medicina Veterinária, Universidade Federal Rural do Rio de Janeiro, 2003.

RAMADINHA, R.R., VIANNA, L.F.C.G., RAMADINHA, L.S. Tumor venéreo transmissível com metástases múltiplas: descrição de um caso. *Rev Bras Med Vet*, v. 145, n. 6, p. 178-180, 1985.

RAMOS-VARA, J.A. Technical Aspects of Immunohistochemistry. *Vet Pathol*, v. 42, p. 405-426, 2005.

RAMOS-VARA, J.A., BEISSENER, M.E. Optimization of immunohistochemical methods using two different antigen retrieval methods on formalin-fixed, paraffin embedded tissues: experience with 63 markers. *J Vet Diagn Invest*, v. 12, p. 307-311, 2000.

RAMOS-VARA, J.A., BEISSENHERZ, M.E., MILLER, M.A., JOHNSON, G.C., PACE, L.W., FARD, A., KOTTER, S.J. Retrospective Study of 338 Canine Oral Melanomas with Clinical, Histologic and Immunohistochemical Review of 129 cases. *Vet Pathol*, vol. 37, p. 597-608, 2000.

RAMOS-VARA, J. A., KIUPEL, M., BASZLER, T.; BLIVEN, L., BRODERSEN, B., CHELACK, B., CZUB, S., PIERO, F.D., DIAL, S., EHRHART, E.J., GRAHAN, T., MANNING, L., PAULSEN, D., VALLI, V.E., WEST, K. Suggested guidelines for immunohistochemical techniques in veterinary diagnostic laboratories. *J Vet Diagn Invest*, v. 20, p. 393-413, 2008.

RAMOS-VARA, J.A. Homepage. Disponível em: <<http://web.ics.purdue.edu/~jramosva/index.htm>> Acesso em 18 out. 2010.

REGUERA, M.J., RABANAL, R.M., PUIDGEMON, T. A. Canine mast cell tumors express stem cell factor receptor. *Am J Dermatopathology*. v 22, p 49-54, 2000.

RODRIGUES, M.G.J., RAMADINHA, R.H.R., PEREIRA, J.T. Tratamento do tumor venéreo transmissível canino com vincristina associada a prednisona. *Arquivos da Universidade Rural, Rio de Janeiro*, v. 15, n. 2, p. 175-179, 1992.

ROGERS, K.S. Transmissible venereal tumor. *Comp Cont Educ for Practicing Veterinaries*, v. 19, n. 9, p. 1036-1045, 1997.

SANDUSKY, G.E., CARLTON, W.W., WIGHTMAN, K.A. Diagnostic Immunohistochemistry of Canine Round Cell Tumors. *Vet Pathol.*, v. 24, p. 495-499, 1987.

SCHRENZEL, M.D., NAYDAN, D.K., MOORE, P.F. Leukocyte differentiation antigens in canine cutaneous and oral plasmacytomas. *Vet Dermatol.*, v. 9, p. 33-41, 1998.

SCOTT, D.W., MILLER, W.H., GRIFFIN, C.E. *Muller e Kirk's Small Animal Dermatology*. 6 ed. Philadelphia, W.B. Saunders, 2001. p. 1365-1369.

SHI, S.R., KEY, M.E., KAHA, K.L. Antigen retrieval in formalin-fixed, paraffin-embedded tissues: An enhancement method for immunohistochemical staining based on microwave oven heating of tissue sections. *J. Histochem. Cytochem.*, n. 39, p. 495-499, 1991.

SINGH, T.P., PANGAWKAR, G.R. Hemostatic disorders in dogs infected with transmissible venereal tumor. *Indian. Vet. J.*, n 75, p. 879, 1998.

SILVA, G.C., PILGER, D.A., CASTRO, S.M., WAGNER, S.C. Diagnóstico laboratorial das leucemias mielóides agudas. *J. Bras. Patol. Med. Lab.* vol. 2, n. 2, 2006.

TAYLOR, D. O. N.; DORN, C.R.; LUIS, O.H. Morphologic and biologic characteristics of the canine cutaneous histiocytoma. *Cancer Res.* v. 29, n. 1, p. 83-92, 1969.

THAMM D. H.; VAIL, D.M. Mast cell Tumors , In Withrow S.J.; Vail D.M. *Small Animal Clinical Oncology*, 4 ed. Saunders, p. 402-24, 2007.

THEILEN, G.H., MADEWELL, B.R. Clinical applications of cancer chemotherapy. Veterinary cancer medicine. 2 ed. Philadelphia: Lea & Febiger, 1987. p. 183-196.

THRALL, M.A. Diagnostic cytology in clinical oncology. In: WITHROW, S.J., MacEWEN, E.G. Small animal clinical oncology. 2nd. ed. Philadelphia, W.B. Saunders, 2007.

TRAIL P.A., YANG T.J. Canine transmissible venereal sarcoma: quantitation of T-lymphocyte subpopulations during progressive growth and spontaneous tumor regression. Jpn Natl Cancer Inst, v. 74, p. 461-467, 1985.

TROST, M.E., RAMOS, A.T., MASUDA, E.K., ANJOS, B.L., CUNHA, M.G.M.C.M., GRAÇA, D.L. Malignant histiocytosis in a cat – case report. Braz J Vet Pathol, v.1, n.1, p. 32-35, 2008.

TSUURA, Y., HIRAKI, H., WATANABLE, K., IGARASHI, S., SHIMAMURA, K., FUKUDA, T., et al. Preferential localization of c-kit product in tissue mast cell, basal cell of skin, epithelial cells of breast, small cell lung carcinoma and seminoma / dysgerminoma in human: immunohistochemical study on formalin-fixed, paraffin-embedded tissues. Virch Arch, n. 424, p. 135-141, 1994.

VAIL, D.M. Plasma cell neoplasms. In: WITHROW, S.J., MacEWEN, E.G. Small animal clinical oncology. 2nd. ed. Philadelphia, W.B. Saunders, 2007, p. 699.

VAIL, D.M., YOUNG, K.M. Hematopoietic Tumors. In: WITHROW, S.J., MacEWEN, E.G. Small animal clinical oncology. 2nd. ed. Philadelphia, W.B. Saunders, 2007, p. 699.

VAIL, D.M., WITHROW, S.J. Tumors of the skin and subcutaneous tissues. In: WITHROW, S.J., MacEWEN, E.G. Small animal clinical oncology. 2nd. ed. Philadelphia, W.B. Saunders, 2007.

VALLI, V.E., JACOBS, R.M., PARODI, A.L., VERNAU, W., MOORE, P.F. Histological classification of hematopoietic tumors of domestic animals. 2nd ed. WHO Collaborating center, 2002.

VERMOOTEN, M.I. Canine transmissible venereal tumor (TVT) - a review. J South African Vet Assoc, v. 58, p. 147, 1987.

WELL, M.M., BLEY, C.R., HOWARD, J., RUFENACH, S. Canine mast cell tumours: a review of pathogenesis, clinical features, pathology and treatment. Vet Dermat. Vol.19, p. 321-339, 2008.

WHITE, R.A. Manual of small animal oncology. British Small Animal Veterinary Assoc ed, Londres, 1991, p. 380.

WITHROW, S.J., MacEWEN, E.G. Small animal clinical oncology. 2nd. ed. Philadelphia, W.B. Saunders, 2007.

YAGER, J. A., WILCOCK, B. P. Color atlas and text of surgical pathology of the dog and cat. Mosby Year Book Europe Limited, London, 1994.

YANG, T.J., PALKER, T.J., HARDING, M.W. Tumor size, leukocyte adherence inhibition and serum levels of tumor antigen in dogs with canine transmissible venereal sarcoma. *Cancer Immunol. Immunother.*, vol. 33, p. 255-262, 1991.

YU, C.H., HWANG, D.N., YHEE, JI-YOUNG, KIM, J.H., IM, K.S., NHO, W.G., LYOO, Y.S., SUR, J.H. Comparative immunohistochemical characterization of canine seminomas and Sertoli cell tumors. *J. Vet. Sci.*, n. 10, p. 1-7, 2009.

ANEXO I

Principais Problemas Encontrados na Aplicação da Técnica da Imuno-histoquímica

Para se conseguir a perfeita padronização dos anticorpos utilizados neste estudo foram avaliadas as seguintes condições:

Concentração dos anticorpos e tempo de incubação

Diferentes concentrações dos anticorpos e tempos de incubação foram testados para se obter forte expressão dos anticorpos, sem reações inespecíficas.

A primeira diluição testada de 1:500, com tempo de incubação de 12 horas e temperatura de 4°C, falhou em expressar os anticorpos nos controles-positivos. Os controles positivos utilizados para os anticorpos anti-lisozima, anti-macrófago e anti-proteína S-100 (inflamação granulomatosa, inflamação granulomatosa e melanoma amelanótico, respectivamente), no entanto, foram positivos e apresentaram forte expressão na diluição de 1:50 com tempo de incubação de 12 horas e temperatura de 4°C.

A utilização destas condições (diluição 1:50, incubação de 12 horas em temperatura de 4°C) com o anticorpo anti-macrófago em todos os TVTCs selecionados gerou intensa reação nuclear, citoplasmática e de membrana das células tumorais. Para diminuir estas reações inespecíficas o tempo de incubação foi alterado para 1 hora, em temperatura de 4°C e a concentração (1:50) do anticorpo foi mantida. Foram observadas também, diferenças de imuno-reatividade das células tumorais quando os anticorpos permaneceram incubados por 1 hora em temperatura ambiente e a 4°C. A padronização deste anticorpo foi então definida com a concentração de 1:50, incubação de 1 hora e temperatura ambiente.

A mesma condição estabelecida para o anticorpo anti-macrófago foi considerada para o anticorpo anti-proteína S-100 (concentração de 1:50, incubação de 1 hora e temperatura ambiente).

Para o anticorpo anti-lisozima, a padronização foi obtida com a diluição de 1:100, tempo de incubação de 12 horas e temperatura de 4°C. Nesta condição, observou-se intensa expressão deste anticorpo tanto no controle-positivo (inflamação granulomatosa) quanto em macrófagos e neutrófilos infiltrados nos tumores testados.

Recuperação antigênica

A recuperação antigênica através do calor é indicada pelo fabricante (Zimed - Invitrogen Immunodetection) para os anticorpos anti-macrófago, anti-lisozima, anti-proteína S-100 e anti-alfa-1-antitripsina. Neste estudo, foram testadas as recuperações pelo calor com citrato a 2,1 %, pH 6, no micro-ondas por 10 minutos com intervalo de 1 minuto a cada 5 minutos, como recomendado por Shi et al. (1991). Nestas condições todas as células tumorais e dos controles-positivos se romperam. A diminuição do tempo para 6 minutos, com intervalo de 1 minuto a cada 3 minutos no micro-ondas, resultou em forte expressão dos anticorpos nos controles-positivos.

A recuperação antigênica feita pelo calor em banho-maria também foi testada, porém a reatividade apresentada pelos anticorpos foi mais forte com a recuperação feita com o uso do micro-ondas.

O controle-positivo do anticorpo anti-alfa-1-antitripsina (AAT) falhou em expressar este anticorpo.

Para este anticorpo (AAT) e para anti-cadeia leve lambda foram testados, sem êxito, a recuperação antigênica enzimática (tripsina 0,1% em PBS por 10 minutos) e uma associação

deste tipo de recuperação (tripsina 0,1% em PBS por 10 minutos) com a recuperação pelo calor (6 minutos no micro-ondas).