

UFRRJ
INSTITUTO DE VETERINÁRIA
CURSO DE PÓS-GRADUAÇÃO EM MEDICINA VETERINÁRIA
(PATOLOGIA E CIÊNCIAS CLÍNICAS)

DISSERTAÇÃO

Técnica de ovariosalpingohisterectomia adaptada em cadelas (*Canis familiaris*) e gatas (*Felis catus domesticus*): caracterização cirúrgica, vantagens e limitações

Ana Carolina de Souza Campos

2019



UNIVERSIDADE FEDERAL RURAL DO RIO DE JANEIRO
INSTITUTO DE VETERINÁRIA
PROGRAMA DE PÓS-GRADUAÇÃO EM MEDICINA VETERINÁRIA
(PATOLOGIA E CIÊNCIAS CLÍNICAS)

DISSERTAÇÃO

Técnica de ovariosalpingohisterectomia adaptada em cadelas (*Canis familiaris*) e gatas (*Felis catus domesticus*): caracterização cirúrgica, vantagens e limitações

ANA CAROLINA DE SOUZA CAMPOS

Sob a orientação da professora

Marta Fernanda Albuquerque da Silva

Dissertação submetida como requisito parcial para obtenção do grau de **Mestre em Medicina Veterinária**, no Programa de Pós-Graduação em Medicina Veterinária (Patologia e Ciências Clínicas), Área de Concentração em Ciências Clínicas

Seropédica, RJ
Fevereiro de 2019

**Universidade Federal Rural do Rio de Janeiro Biblioteca
Central / Seção de Processamento Técnico**

Ficha catalográfica elaborada
com os dados fornecidos pelo(a) autor(a)

C198t Campos, Ana Carolina de Souza, 1989-
Técnica de ovariosalpingohisterectomia adaptada em
cadelas (*Canis familiaris*) e gatas (*Felis catus*
domesticus): caracterização cirúrgica, vantagens e
limitações / Ana Carolina de Souza Campos. - 2019.
65 f.: il.

Orientador: Marta Fernanda Albuquerque da Silva.
Dissertação(Mestrado). -- Universidade Federal Rural do
Rio de Janeiro, Programa de Pós-graduação em Medicina
Veterinária (Patologia e Ciências Clínicas), 2019.

1. Cirurgia Veterinária. 2. Sistema Reprodutor. 3.
Anatomia Reprodutiva. 4. Obstetrícia Veterinária. I. Silva,
Marta Fernanda Albuquerque da, 1962-, orient. II
Universidade Federal Rural do Rio de Janeiro. Programa de
Pós-graduação em Medicina Veterinária (Patologia e
Ciências Clínicas) III. Título.

UNIVERSIDADE FEDERAL RURAL DO RIO DE JANEIRO
INSTITUTO DE MEDICINA VETERINÁRIA
PROGRAMA DE PÓS-GRADUAÇÃO EM MEDICINA VETERINÁRIA

ANA CAROLINA DE SOUZA CAMPOS

Dissertação submetida como requisito parcial para obtenção do grau de Mestre em Medicina Veterinária, no Programa de Pós-Graduação em Medicina Veterinária, área de Concentração em Ciências Clínicas.

DISSERTAÇÃO APROVADA EM 27/02/2019



MARTA FERNANDA ALBUQUERQUE DA SILVA (Ph. D) UFRRJ
(presidente)



VIVIANE ALEXANDRE NUNES DEGANI (Ph. D) UFF



SAULO ANDRADE CALDAS (Ph. D) UFRRJ

AGRADECIMENTOS

O caminho que levei para chegar ao fim desta dissertação foi muito longo e sei que não seria possível caso eu não tivesse tido ajuda. Foram inúmeras pessoas que estiveram ao meu lado e este é o momento de agradecê-las. Não fazemos absolutamente nada sozinhos. Tive muita sorte por contar com tantas pessoas.

Agradeço imensamente a minha família e meu marido por estarem comigo, por entenderem o meu foco na carreira que pretendo seguir e me apoiarem por isso. Apoiar não é apenas dizer palavras de incentivo, mas compreender que o outro estará usando o seu tempo para se dedicar a um estudo e estará ausente muitas vezes. Esta compreensão foi importante e essencial para que eu conseguisse. Suely Mara e Joel Antunes obrigada pelos exemplos de honestidade e força que ambos me deram desde sempre, por me fazerem acreditar que sou capaz e serem responsáveis de muitas formas por eu estar aqui. Irmãs lindas: Fernanda, Roberta e Ana Paula agradeço por me ajudarem a, na convivência com vocês, conhecer quem eu realmente sou e por me mostrarem quem posso ser. Fabrício Benate obrigada por toda compreensão e por ajudar a descobrir o que há de melhor em mim, que aparece quando você está comigo.

Sou agradecida à Marta Fernanda Albuquerque da Silva minha orientadora que me ensina desde a primeira aula que me deu na graduação. Não sou capaz de mensurar tudo que aprendi com você e nem de explicar a admiração que tenho por ti. Há pessoas na vida que percebemos que são peças-chaves no nosso caminho, pois estão ali não apenas para ensinar a pescar, mas para nos dar a varinha, a linha, o anzol, a isca e o peixe além da autonomia para pescar. Você não apenas me inspirou como professora mas me ensinou sobre sua experiência, percebeu minhas qualidades e ajudou a aperfeiçoá-las me dando autonomia na docência. Sou e serei grata sempre pela semente que ajudou a crescer em mim.

A Cássia Molinaro agradeço muitíssimo pelo empurrão que eu precisava para ver mais claramente meus objetivos de estudo. Amigo de verdade é aquele que mostra onde estamos errando e nos ajuda a levantar se cairmos, obrigada por ser amiga e por me ensinar tanto da pesquisa.

Agradeço demais a toda equipe do meu projeto prático Virgínia Tavares, Maria Eduarda, Bruna Aguiar, Michelle Lussac, Giovanna Finklstein, William de Almeida e Ana Elisa. Todos são responsáveis pela minha dissertação porque foram essenciais em muitos aspectos. Vivis você sabe que é minha anestesista preferida e trabalhar com você é sempre um

prazer, pois você mostra o quanto é capaz e demonstra amor nas suas relações, parabéns. Duda nosso caminho juntas foi longo e bonito, ter você operando para mim me deu segurança de deixar em suas mãos, e da Bruna, uma das partes mais importantes que foi a cirurgia, minha confiança em vocês é enorme. Bruna ter sua amizade é uma felicidade grande para mim, pessoinha cheia de personalidade! Ter você no projeto também me deu paz e muitas risadas. Michelle menina mulher que com seu jeito organizado e responsável me ajudou sempre que precisei, não hesitou nunca. Giovanna, William e Ana Elisa vocês três cresceram tanto nos meses que estivemos juntos e foi muito bonito ver a evolução de vocês. Cada um receoso no início, sem falarem muito, mas depois mostraram que podiam aprender e estiveram abertos ao conhecimento! Cada um com uma personalidade única e bonita. Gi feliz e animada sempre, Wil engraçado e inteligente, Ana tão doce e dedicada. Agradeço pela convivência nesses meses do projeto e tenham certeza que aprendi com vocês mais do que vocês comigo.

Obrigada Viviane Horta e Gilberto Pena pelo auxílio na decisão dos protocolos anestésicos e idealização de toda parte de avaliação de dor do estudo, e por me ajudarem aconselhando, dando artigos e me mostrando o caminho da pesquisa. Serei grata sempre.

Agradeço a todos os animais e tutores que participaram deste estudo, foi um prazer conhecê-los e não esquecerei de nenhum de vocês.

Por fim, agradeço à banca Viviane Nunes, Saulo Caldas e Kátia Barão que ajudaram com os conselhos e mudanças na pesquisa, tenham certeza que as modificações sugeridas só engrandeceram meu trabalho.

O presente trabalho foi realizado com apoio da Coordenação de Aperfeiçoamento de Pessoal de Nível Superior - Brasil (CAPES) - Código de Financiamento 001.

RESUMO

CAMPOS, Ana Carolina de Souza. **Técnica de ovariosalpingohisterectomia adaptada em cadelas (*Canis familiaris*) e gatas (*Felis catus domesticus*): caracterização cirúrgica, vantagens e limitações**. 2019. 65p. Dissertação (Mestrado em Medicina Veterinária – Patologia e Ciências Clínicas). Instituto de Veterinária, Departamento de Medicina e Cirurgia Veterinária, Universidade Federal Rural do Rio de Janeiro, Seropédica, RJ, 2019.

A ovariosalpingohisterectomia (OSH) é uma das cirurgias mais realizada na prática veterinária de pequenos animais e é a principal ferramenta para redução da elevada população de cães e gatos. O bem estar animal é o principal objetivo na busca por novas técnicas operatórias, visando redução do tempo anestésico e de suas possíveis complicações, menor trauma cirúrgico e, por consequência, menos estímulo nociceptivo e dor aguda ao paciente. Técnicas que reduzam a chance de complicações pós-operatórias também tem sido visadas. No presente estudo foi avaliada uma técnica de OSH adaptada das descritas na literatura veterinária, aqui denominada OSH Invertida. Nesta técnica, a cirurgia se iniciou após a celiotomia, pela realização das ligaduras e transecção do corpo do útero e, a seguir, para a excisão dos ovários somente uma pinça hemostática é posicionada distal ao mesmo. O objetivo deste estudo foi analisar aspectos de execução da técnica de OSH invertida nas espécies canina e felina, como manipulação visceral, uso de pinças adicionais, acesso e manipulação do útero e ovários e o tempo cirúrgico. A OSH invertida foi comparada com a técnica tradicional que se inicia pela remoção dos ovários seguida da ressecção uterina. O projeto foi executado com 48 animais hípidos, com idade entre sete e cinco anos, oriundos do Programa de Controle de Natalidade de Cães e Gatos da UFRRJ, sendo realizadas OSH Invertida e OSH Tradicional em 12 animais de cada espécie. Na análise comparativa das técnicas foi observado, na espécie canina, maior estímulo nociceptivo transoperatório na Técnica Tradicional e maior facilidade de exposição, acesso e manipulação dos ovários e útero na técnica Invertida; não houve diferença estatística na comparação do tempo transoperatório total e no tempo para realização das ligaduras no complexo arteriovenoso ovariano e no útero; na avaliação qualitativa dos cirurgiões a técnica de OSH invertida revelou vantagens principalmente nas cadelas de maior peso no que se refere à facilidade de acesso cirúrgico. Conforme nossos resultados, a técnica invertida pode ser vantajosa na espécie canina, principalmente por facilitar a execução dos procedimentos cirúrgicos (hemostasia e desinserção) nos ovários, principalmente o direito por ser mais cranial nestas espécies, que pode ser considerado o órgão de mais difícil acesso na execução da ovariosalpingohisterectomia. Não há diferença na manipulação visceral entre a técnica Invertida e a Tradicional nas cadelas e gatas. O tempo cirúrgico total é semelhante nas técnicas Invertida e a Tradicional de OSH, sendo ambas consideradas rápidas quando executadas nestas espécies. A técnica Tradicional de OSH pode produzir maior estímulo algico na espécie canina comparada à Invertida e não há diferença na produção de estímulo algico entre as técnicas na espécie felina.

Palavras-chave: OSH invertida, dor, técnica cirúrgica.

ABSTRACT

CAMPOS, Ana Carolina de Souza. **Ovariosalpingohysterectomy technique adapted in female dogs (*Canis familiaris*) and cats (*Felis catus domesticus*): surgical characterization, advantages and limitations.** 2019. 65p. Dissertation (Master in Veterinary Medicine - Pathology and Clinical Sciences). Veterinary Institute, Department of Veterinary Medicine and Surgery, Universidade Federal Rural do Rio de Janeiro, Seropédica, RJ, 2019.

Ovariosalpingohysterectomy (OSH) is one of the most performed surgery on veterinary practice of small animals and is the main tool for reducing the high-population of dogs and cats. Animal wellness is the main objective in the search for new operative techniques, aiming at reduced anesthetic time and its possible complications, less operative trauma and, consequently, less nociceptive stimulus and acute pain to the patient. Techniques that reduce the chance of postoperative complications have also been targeted. In the present study, an OSH technique adapted from those described in the veterinary literature, herein called Inverted OSH, was evaluated. In this technique, the surgery begins after celiotomy, by performing ligatures and transection of the uterus body, and then for excision of the ovaries only a hemostatic clamp is distally-positioned from it. The objective of this study was to analyze aspects of the Inverted OSH technique in canine and feline species, such as visceral manipulation, use of additional hemostats, uterus and ovaries access and manipulation, and surgical time. Inverted OSH was compared to the traditional technique that begins with ovarian removal followed by uterine resection. The project was carried out with 48 healthy animals, aged between seven and five years old, from the Birth Control Program for Dogs and Cats of the UFRRJ, with Inverted and Traditional OSH being performed in 12 animals of each species. For the canine species, in the comparative analysis of the techniques, a greater transoperative nociceptive stimulus was observed in the Traditional Technique and a greater ease of exposure, access and manipulation of the ovaries and uterus was observed in the Inverted Technique; there was no statistical difference in the comparison of the total transoperative time and in the time to perform ligatures in the ovarian arteriovenous complex and in the uterus; in the qualitative evaluation of the surgeons the Inverted OSH technique revealed advantages mainly in heavier female dogs with regard to ease of surgical access. According to our results, the inverted technique can be advantageous in the canine species, mainly for facilitating the execution of the surgical procedures (hemostasis and deinsertion) in the ovaries, especially the right because it is more cranial in these species, which can be considered the organ of more difficult access in the execution of ovariosalpingohysterectomy. There is no difference in the visceral manipulation between the Inverted and Traditional technique in bitches and cats. The total surgical time is similar in the Inverted and Traditional OSH techniques, both being considered fast when executed in these species. The traditional OSH technique can produce greater canine stimuli in the canine species compared to inverted and there is no difference in the production of algic stimulus among the techniques in the feline species.

Keywords: Inverted OSH, pain, surgical technique.

LISTA DE FIGURAS

- Figura 1.** Ilustração do sistema reprodutor feminino de cadelas em decúbito dorsal. Notar que nesta espécie os ovários são recobertos pela bolsa ovariana (seta). Fonte: STONE (2007). 4
- Figura 2.** Vista ventral do sistema reprodutor de uma cadela após remoção das alças intestinais. Notar a relação com o sistema urinário (vesícula urinária e rins). Fonte: Arquivo pessoal, peça anatômica preservada em formaldeído – Serviço de Anatomia Animal da UFRRJ, novembro de 2017. 6
- Figura 3.** Ilustração de técnica de OSH no momento da abordagem do ovário direito em cadelas. Em destaque área livre de gordura onde realiza-se a fenestra para permitir hemostasia ovariana com ligaduras. Fonte: Dávid e colaboradores (2000). 13
- Figura 4.** Ilustração de técnica de OSH em momento da abordagem do ovário direito em cadelas. Em destaque a incisão realizada na bolsa ovárica permitindo visualização ovariana durante sua ressecção (seta vermelha) e a ressecção do ligamento largo após desinserção ovariana (linha tracejada). Fonte: Dávid e colaboradores (2000). 13
- Figura 5.** Ilustração de técnica de OSH após remoção de ovário direito (A) e no momento da secção uterina (B) em cadelas. Em destaque a ressecção do ligamento largo na linha tracejada e a hemostasia distal à cérvix e ressecção uterina (B). Fonte: Hedlund (2008). 14
- Figura 6.** Foto da marcação da extensão a ser incisada pelo cirurgião para realização de ovariosalpingohisterectomia em cadela (33% do comprimento da área do xifoide ao púbis) com caneta cirúrgica dermatográfica. Programa de Controle de Natalidade de Cães e Gatos da UFRRJ, dezembro de 2018. 23
- Figura 7.** Realização de anestesia local em cadela na extensão demarcada para celiotomia longitudinal mediana e posterior execução de OSH. Programa de Controle de Natalidade de Cães e Gatos da UFRRJ, setembro de 2018. 24
- Figura 8.** Foto do momento pré-operatório durante estabilização do plano anestésico em gata anteriormente à realização de ovariosalpingohisterectomia. Notar barreira visual entre o anestesista e seu auxiliar e o abdômen da paciente. Programa de Controle de Natalidade de Cães e Gatos da UFRRJ, dezembro/2018. 25
- Figura 9.** Fotos da execução da técnica cirúrgica de ovariosalpingohisterectomia invertida na espécie felina. Programa de Controle de Natalidade de Cães e Gatos da UFRRJ, setembro de 2018. **Figura A.** Execução da hemostasia no corpo uterino. Notar na seta a ligadura total já realizada distalmente à cérvix. **Figura B.** Execução de ligadura por transfixação no corpo

uterino distal à ligadura total (A). **Figura C.** Momento anterior à ressecção uterina (linha tracejada), notar presença de pinça distal às ligaduras do corpo uterino. A ressecção uterina é realizada entre a pinça e a ligadura por transfixação. Notar o fio reparado com pinça hemostática para posterior omentalização (seta). **Figura D.** Momento da desinserção do ovário direito. Notar pinça hemostática posicionada distal ao ovário e o complexo arteriovenoso ovariano (seta). **Figura E.** Momento da execução da ligadura total no complexo arteriovenoso ovariano. 27

Figura 10. Fotos da execução da técnica cirúrgica de ovariosalpingohisterectomia invertida na espécie felina. Programa de Controle de Natalidade de Cães e Gatos da UFRRJ, setembro de 2018. **Figura A.** Após a execução das ligaduras (notar fio reparado com pinça hemostática em seta) e palpação ovariana. **Figura B.** Momento da secção do complexo arteriovenoso ovariano. Notar o cirurgião segurando com os dedos o ovário. **Figura C.** Momento de manipulação do ovário esquerdo. Notar ventroflexão uterina. Mesmas etapas de hemostasia e secção do pedículo ovariano foram realizadas no ovário esquerdo. 28

Figura 11. Fotos da execução da técnica cirúrgica de ovariosalpingohisterectomia tradicional na espécie canina. Programa de Controle de Natalidade de Cães e Gatos da UFRRJ, setembro de 2018. **Figura A.** Manipulação do ovário direito após celiotomia longitudinal mediana. Notar na seta a área livre de gordura. **Figura B.** Execução de janela em área livre de gordura com pinça hemostática. Notar grande quantidade de gordura no pedículo ovariano da cadela. **Figura C.** Posicionamento de pinça vascular distal ao ovário pela janela. **Figura D.** Momento posterior à execução de ligadura do complexo arteriovenoso ovariano. Notar na seta a ligadura total do complexo. 29

Figura 12. Fotos da execução da técnica cirúrgica de ovariosalpingohisterectomia tradicional na espécie canina. Programa de Controle de Natalidade de Cães e Gatos da UFRRJ, setembro de 2018. **Figura A.** Execução de ligadura por transfixação distal à ligadura total (**Figura 11D**) no complexo arteriovenoso ovariano. Notar agulha transpassando o complexo arteriovenoso ovariano na seta. **Figura B.** Momento da secção do pedículo ovariano direito com tesoura distal às ligaduras. Notar dedos do cirurgião sobre a bolsa ovariana segurando o ovário. Mesmas etapas foram executadas no ovário esquerdo. **Figura C.** Momento após execução de ligadura total (seta) distal à cérvix uterina. **Figura D.** Momento posterior à execução de ligadura por transfixação (seta) localizada distal à ligadura total, ambas distais à cérvix. Notar o fio da transfixação reparado com pinça vascular. **Figura E.** Momento da ressecção uterina com bisturi distal às ligaduras. Posteriormente será executada a omentalização do coto uterino. 30

LISTA DE QUADROS

- Quadro 1** - Vantagens e desvantagens relacionadas à castração pré-púbere em cadelas e gatas.
Fonte: Adaptado de Figueiredo (2011). 8
- Quadro 2** – Protocolo anestésico utilizado em cadelas e gatas do Programa de Controle de Natalidade de Cães e Gatos da UFRRJ, para execução de ovariosalpingohisterectomia na comparação de duas técnicas distintas (tradicional e invertida), agosto de 2018 a janeiro de 2019. 22
- Quadro 3** – Descrição, em etapas, das técnicas de ovariosalpingohisterectomia realizadas em cadelas e gatas (12 animais por grupo). 26
- Quadro 4.** Questionário de múltipla escolha (questões fechadas) utilizado para comparar características das duas técnicas de OSH realizadas em cadelas e gatas. 32
- Quadro 5.** Momentos cirúrgicos anotados durante a execução das técnicas de OSH em cadelas e gatas e observações da cirurgia. 33
- Quadro 6.** Descrição dos momentos críticos durante a execução de OSH conforme a técnica cirúrgica utilizada (invertida e tradicional) em cadelas e gatas. 34

LISTA DE TABELAS

Tabela 1. Avaliação semiquantitativa da facilidade de manipulação para realização de hemostasia e desinserção do ovário direito, ovário esquerdo e secção do útero de cadelas do Programa de Controle de Natalidade de Cães e Gatos da UFRRJ para execução de OSH por meio de duas diferentes técnicas cirúrgicas: tradicional (CT) e invertida (CI), de agosto de 2018 a janeiro de 2019. Os dados estão expressos em número de animais classificados pelo cirurgião e auxiliar em cada escore, percentual de classificação e comparação entre os grupos pelo teste estatístico não paramétrico de Mann-Whitney. 39

Tabela 2. Avaliação semiquantitativa do nível de manipulação dos órgãos adjacentes para realização de OSH em cadelas do Programa de Controle de Natalidade de Cães e Gatos da UFRRJ por meio de duas diferentes técnicas cirúrgicas: tradicional (CT) e invertida (CI), de agosto de 2018 a janeiro de 2019. Os dados estão expressos em número de animais classificados pelo cirurgião e auxiliar em cada escore, percentual de classificação e comparação entre os grupos pelo teste estatístico não paramétrico de Mann-Whitney. 40

Tabela 3. Avaliação semiquantitativa da facilidade de manipulação para realização de hemostasia e desinserção do ovário direito, ovário esquerdo e útero de gatas atendidas no Programa de Controle de Natalidade de Cães e Gatos da UFRRJ para execução de OSH por meio de duas diferentes técnicas cirúrgicas: tradicional (GT) e invertida (GI), de agosto de 2018 a janeiro de 2019. Os dados estão expressos em número de animais classificados pelo cirurgião e auxiliar em cada escore, percentual de classificação e comparação entre os grupos pelo teste estatístico não paramétrico de Mann-Whitney. 40

Tabela 4. Avaliação semiquantitativa do nível de manipulação dos órgãos adjacentes para realização de OSH em gatas do Programa de Controle de Natalidade de Cães e Gatos da UFRRJ por meio de duas diferentes técnicas cirúrgicas: tradicional (GT) e invertida (GI), agosto de 2018 a janeiro de 2019. Os dados estão expressos em número de animais classificados pelo cirurgião e auxiliar em cada escore, percentual de classificação e comparação entre os grupos pelo teste estatístico não paramétrico de Mann-Whitney. 41

Tabela 5. Resgates analgésicos realizados durante o transoperatório em cadelas e gatas submetidas a OSH por duas técnicas (Invertida e Tradicional). Os dados estão expressos em número de animais resgatados em relação ao número total de cada grupo (12) e o percentual de resgates, em cada grupo, relativo à possibilidade total de resgates em cada animal (3 resgates por animal = 36 possibilidades de resgate por grupo). 44

LISTA DE ABREVIACOES E SMBOLOS

ASA	American Society of Anesthesiology;
AV	arteriovenoso;
CT	grupo cadela tcnica tradicional;
CI	grupo cadela tcnica invertida;
GT	grupo gata tcnica tradicional;
GI	grupo gata tcnica invertida;
CAM	concentrao alveolar mnima;
DMCV	Departamento de Medicina e Cirurgia Veterinria;
FC	frequncia cardaca;
<i>fr</i>	frequncia respiratria;
HEC	Hiperplasia Endometrial Cstica;
InvC	grupo OSH invertida cadela;
InvG	grupo OSH invertida gata;
IM	via intramuscular;
IV	via endovenosa;
LABVET	Laboratrio de Apoio ao Diagnstico em Patologia Clnica Veterinria;
M0	momento basal;
M1,M2,M3	momento crtico transoperatrio;
OSH	ovariossalpingohisterectomia;
PA	presso arterial;
PCNCG	Programa de Controle de Natalidade de Ces e Gatos;
SC	via subcutnea;
SRD	sem raa definida;
T	temperatura corporal em graus celsius;
UFRRJ	Universidade Federal Rural Do Rio De Janeiro.

SUMÁRIO

1	INTRODUÇÃO	01
2	REVISÃO DE LITERATURA	03
2.1	Anatomia do sistema reprodutor feminino de cães e gatos	03
2.2	Indicações para a ovariossalpingohisterectomia (OSH)	06
2.2.1	OSH eletiva	07
2.2.2	Anomalias congênitas no sistema reprodutor de cadelas e gatas	08
2.2.3	Neoplasias no sistema reprodutor de cadelas e gatas	10
2.2.4	Afecções ovarianas e uterinas de cadelas e gatas	11
2.3	Técnica de ovariossalpingohisterectomia com planejamento cirúrgico convencional	12
2.4	Complicações da técnica de ovariossalpingohisterectomia (OSH)	14
2.4.1	Hemorragia	15
2.4.2	Síndrome do ovário remanescente	16
2.4.3	Trajetos fistulosos e granulomas	17
2.4.4	Ligadura do ureter	18
2.4.5	Piometra de coto uterino	19
3	MATERIAL E MÉTODOS	20
3.1	Animais selecionados	20
3.2	Grupos experimentais	21
3.3	Procedimento pré-operatório	21
3.4	Procedimento anestésico	21
3.5	Procedimentos cirúrgicos	25
3.6	Procedimento pós-operatório	31
3.7	Avaliação das técnicas de ovariossalpingohisterectomia (OSH)	31
3.7.1	Análise comparativa das técnicas de ovariossalpingohisterectomia (OSH) pelos cirurgiões	31
3.7.1.1	Análise semiquantitativa	32
3.7.1.2	Análise qualitativa descritiva	33
3.7.2	Análise do tempo cirúrgico	33
3.7.3	Análise da presença de estímulo algico	34

3.8 Análise estatística	34
4 RESULTADOS	36
4.1 Análise comparativa das técnicas de ovariossalpingohisterectomia (OSH) pelos cirurgiões	38
4.1.1 Análise semiquantitativa em cadelas	38
4.1.2 Análise semiquantitativa em gatas	40
4.1.3 Análise qualitativa descritiva das técnicas de ovariossalpingohisterectomia (OSH)	42
4.2 Análise do tempo cirúrgico	43
4.3 Análise da presença de estímulo álgico	43
5 DISCUSSÃO	45
6 CONCLUSÃO	48
7 REFERÊNCIAS BIBLIOGRÁFICAS	49
8 ANEXOS	53
A - Termo de Consentimento Livre e Esclarecido	53
B - Avaliação semiquantitativa das cadelas	55
C - Avaliação semiquantitativa das gatas	56
D - Registro dos parâmetros vitais das cadelas submetidas a OSH Tradicional	57
E - Registro dos parâmetros vitais das cadelas submetidas a OSH Invertida	58
F - Registro dos parâmetros vitais das gatas submetidas a OSH Tradicional	60
G - Registro dos parâmetros vitais das gatas submetidas a OSH Invertida	62

1 INTRODUÇÃO

Com a evolução da cirurgia veterinária intensifica-se a busca por técnicas menos invasivas e traumáticas que, por consequência, ocasionem menos dor ao paciente e reduzam a chance de complicações pós-operatórias (FERREIRA et al., 2011).

A ovariosalpingohisterectomia (OSH) é a cirurgia para remoção dos ovários, trompas e útero (CARLO & BORGES, 2012), um dos procedimentos cirúrgicos mais realizados na prática veterinária de pequenos animais (MIGLIARI e DE VUONO, 2000), sendo a cirurgia mais comum em fêmeas saudáveis (PUKACZ et al., 2009). Há inúmeras técnicas cirúrgicas e acessos para execução da OSH, como por exemplo, o acesso através do flanco direito ou esquerdo (MINGUEZ et al., 2005), por tração uterina por via vaginal após ressecção ovariana por acesso às fossas paralombares (RODRIGUES et al., 2012), por técnica associando duas incisões paramedianas e uma mediana pélvica (QUESSADA et al., 2009), por meio de técnica minimamente invasiva com apenas duas incisões pequenas na linha média (PUKACZ et al., 2009), por videolaparoscopia (FERREIRA et al., 2011), além da técnica convencional com o uso de três pinças por meio de celiotomia longitudinal mediana (FINGLAND, 1996; STONE, 2007; HEDLUND, 2008).

Cada variação da técnica de OSH apresenta vantagens e desvantagens que podem ser inerentes ao processo, particularidades do indivíduo (como raça e escore corporal) e perícia do cirurgião. Dessa maneira, não existe uma única técnica que seja perfeitamente aplicável a todos os indivíduos, sendo relevante o constante desenvolvimento de variações do processo que favoreçam sua aplicação.

A OSH tem como indicação mais frequente a esterilização eletiva para impedir crias indesejáveis, prevenir o estro e anomalias congênitas (HEDLUND, 2008). Dávid e colaboradores (2000) orientam a realização da OSH em quadros de distúrbios hemorrágicos do aparelho reprodutivo, distúrbios hormonais dos ovários com alterações na pele e no pelo da paciente e em casos deaios prolongados. Também é o tratamento usual de afecções uterinas e ovarianas como metrite, piometra, cistos ovarianos, prolapso uterino, torção uterina e ruptura uterina. Pode também evitar recidivas de hiperplasia vaginal e auxiliar na estabilização de cadelas e gatas diabéticas ou epiléticas (FINGLAND, 1996; STONE, 2007; HEDLUND, 2008). Ainda, OSH eletiva é realizada comumente para reduzir a chance de neoplasia mamária, pois quando executada precocemente pode evitar a ocorrência de tumor de mama, já que muitas neoplasias são hormônio-dependentes (HEDLUND, 2008). Ao realizá-la anteriormente ao

primeiro ciclo ovariano a chance de ocorrência de neoplasia mamária nas cadelas (FINGLAND, 1996) e gatas reduz em até 95% (STONE, 2007).

No presente contexto este estudo visou avaliar a aplicação de uma adaptação da OSH descrita por Dávid e colaboradores (2000), na qual utiliza-se somente uma pinça hemostática no momento da realização das ligaduras do complexo arteriovenoso ovariano, sendo esta pinça importante apenas para evitar o sangue de retorno após ressecção ovárica. A adaptação desta técnica se dá através da realização inicial das ligaduras no corpo do útero e transecção do mesmo, terminando a cirurgia com a ligadura do complexo arteriovenoso ovariano e ressecção ovariana bilateral, o inverso do que é comumente preconizado na literatura (FINGLAND, 1996; STONE, 2007; HEDLUND, 2008) e aqui denominada OSH Invertida. Ao inverter-se as etapas de exérese das estruturas anatômicas espera-se diminuir o tempo cirúrgico pela menor manipulação de estruturas adjacentes para a localização do corno uterino em relação aos ovários, com conseqüente menor tração visceral e estímulo álgico.

Por meio de comunicação pessoal de colegas cirurgiões veterinários tem-se o conhecimento da execução da técnica de OSH Invertida, porém não há relatos de avaliação deste método de execução, tampouco sua descrição.

O objetivo deste estudo foi analisar aspectos de execução da técnica de OSH Invertida nas espécies canina e felina, como mobilização e manipulação visceral, acesso aos ovários e pedículo ovariano, o tempo cirúrgico e produção de estímulo álgico, em comparação com a técnica tradicional, observando-se assim as possíveis vantagens e as limitações da OSH Invertida.

2 REVISÃO DE LITERATURA

2.1 Anatomia do sistema reprodutor feminino de cadelas e gatas

O sistema reprodutor das fêmeas da espécie canina e felina é constituído por uma genitália externa (vulva e vestíbulo vaginal) e genitália interna, vagina, cérvix, útero, tubas uterinas e ovários (GETTY et al., 1981; DYCE et al., 1997; HEDLUND, 2008; ALVES & COVIZZI, 2015).

Os ovários são considerados pequenos, com contorno alongado e oval (GETTY et al., 1986). Ainda, conforme Getty e colaboradores (1986) o comprimento médio dos ovários é de aproximadamente um cm na espécie felina e dois cm na espécie canina. São estruturas parenquimatosas elipsóides, que localizam-se na parte dorsal do abdômen no interior da bolsa ovariana que é a associação do mesovário distal e o mesossalpinge (DYCE et al., 1997). Ainda, segundo Dyce e colaboradores (1997) na espécie canina estes ligamentos são formados por muita gordura em comparação à felina em que há bem menos gordura, sendo possível, a olho nu, observar os ovários no interior da bolsa. A cobertura dos ovários por tais ligamentos está ausente na borda inserida onde os vasos e nervos penetram, sendo esta região denominada hilo do ovário (GETTY et al., 1986). Os ovários situam-se caudalmente ao polo cranial de cada rim ou mesmo em contato com eles (DYCE et al., 1997; ALVES & COVIZZI, 2015) próximos da parede abdominal cranial (STONE, 2007). Nos carnívoros, o ovário direito situa-se mais cranial no abdômen em comparação ao esquerdo (HEDLUND, 2008). O ovário direito situa-se entre a porção direita do duodeno e a parede abdominal lateral, o ovário esquerdo relaciona-se lateralmente com o baço (GETTY et al., 1986). Geralmente, o ovário direito situa-se dorsal ou dorsolateral ao cólon ascendente e o esquerdo entre o cólon descendente e a extremidade dorsal do baço (DYCE et al., 1997).

O ligamento próprio do ovário é uma faixa de músculo liso situada entre as camadas do ligamento largo (GETTY et al., 1981) que fixa o ovário à fáscia transversal localizada medial ao último par de costelas ou aos últimos pares de costelas (HEDLUND, 2008) (Figura 1). O ligamento suspensório é a porção cranial do ligamento largo (FINGLAND, 1996) e, certas vezes, dificulta a exteriorização dos ovários durante cirurgias do sistema reprodutor (DYCE et al., 1997). Ambos os ligamentos (próprio e suspensor) fixam o ovário à cavidade abdominal cranial (DYCE et al., 1997).

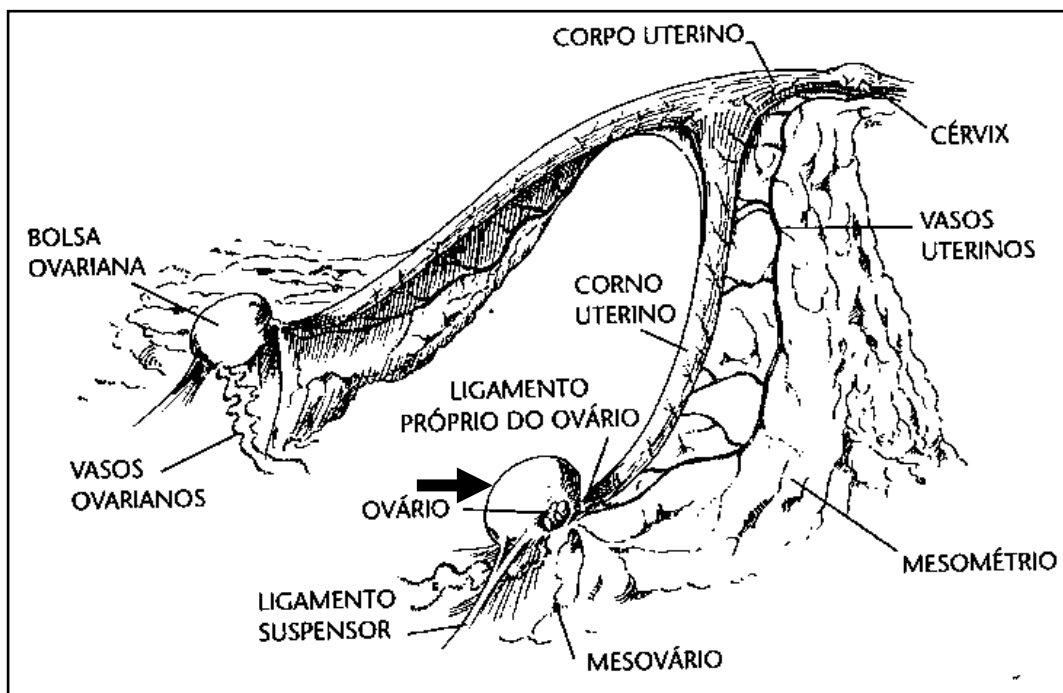


Figura 1. Ilustração do sistema reprodutor feminino de cadelas em decúbito dorsal. Notar que nesta espécie os ovários são recobertos pela bolsa ovariana (seta). Fonte: STONE (2007).

O pedículo ovariano é composto pelo ligamento suspensório, o complexo arteriovenoso (AV) ovariano, gordura e tecido conjuntivo variados (HEDLUND, 2008). O complexo AV ovariano situa-se sobre a porção medial do ligamento largo e se estende desde a aorta ao ovário (FINGLAND, 1996). Nas cadelas há mais gordura no pedículo ovariano em relação à espécie felina (HEDLUND, 2008).

O ligamento largo sustenta os órgãos genitais internos e é formado por pregas duplas pareadas do peritônio que prendem às paredes dorsolaterais do abdômen e paredes laterais da pelve aos ovários, tubas e útero (FINGLAND, 1996). Formando, assim, o mesovário, que suporta os ovários; no mesossalpinge, que suporta os ovidutos; e no mesométrio, que suporta o útero (HAFEZ & HAFEZ, 2004). Ainda, o ligamento largo pode apresentar exacerbada quantidade de gordura (DYCE et al., 1997; HEDLUND, 2008) e algum músculo liso (GETTY et al., 1986), ele possibilita grande mobilidade aos cornos uterinos (DYCE et al., 1997). Ainda, eles são mais largos no meio do que nas extremidades (GETTY et al., 1986).

As tubas uterinas são consideradas pequenas, tendo em média 5 a 8 cm de comprimento nos carnívoros (GETTY et al., 1986), estreitas e tortuosas, compostas por três segmentos distintos (infundíbulo, ampola e istmo), componentes difíceis de serem visualizados anatomicamente, ainda mais por, na maioria das vezes, estarem encobertas por depósitos de gordura (DYCE et al., 1997). Elas percorrem através da parede da bolsa ovariana em encontro

ao corno uterino ipsilateral (CARLO & BORGES, 2012). Entre suas funções estão a captura do oócito recém-ovulado, fecundação, manutenção da fertilidade do esperma, capacitação e hiperativação da motilidade dos espermatozoides (ALVES & COVIZZI, 2015).

O útero é bicórnico, ou seja, composto por dois cornos uterinos que são longos e finos (Figura 2), um corpo muito curto, do qual divergem os cornos uterinos, e uma cérvix (DYCE et al., 1997, HAFEZ & HAFEZ, 2004). Ele se localiza dorsal ao intestino delgado (DYCE et al., 1997) entre o cólon descendente e a vesícula urinária (STONE, 2007), próximo à margem púbica podendo ocupar posição abdominal ou pélvica (DYCE et al., 1997). Os cornos uterinos possuem diâmetro considerado uniforme e quase reto, divergem do corpo em forma de “V” no sentido de cada rim, e situam-se inteiramente no abdômen (GETTY et al., 1986). Ainda, conforme Getty e colaboradores (1986) o corpo uterino pode situar-se no abdômen e, parcialmente, na cavidade pélvica. A cérvix é uma estrutura curta e semelhante a um esfíncter que se projeta caudal à vagina, é um órgão fibroso, composto em sua maioria por tecido conjuntivo com pouco tecido muscular liso, caracterizado por parede espessa e lúmen constricto (HAFEZ & HAFEZ, 2004). Ela serve como barreira para o transporte dos espermatozoides e para o isolamento do útero durante a gestação (ALVES & COVIZZI, 2015). Nas cadelas, a mucosa uterina possui longas glândulas uterinas e criptas tubulares curtas; nas gatas, existem pregas longitudinais espiraladas e radiais (GETTY et al., 1986).

As artérias ovarianas e uterinas fornecem suprimento sanguíneo ao trato reprodutivo (STONE, 2007). A artéria ovariana é calibrosa e, geralmente, flexuosa, que atinge o ovário ao passar entre as camadas do mesovário (GETTY et al., 1986). Também, segundo Getty e colaboradores (1986) as veias ovarianas são calibrosas e numerosas e formam um plexo semelhante ao do funículo espermático. As veias uterinas percorrem associadas intimamente às artérias uterinas e terminam caudalmente nas veias ilíacas internas (FINGLAND, 1996). A veia ovariana esquerda drena para o interior da veia renal esquerda, e a ovariana direita drena para o interior da veia cava caudal (ALVES & COVIZZI, 2015).

A vagina é longa e prossegue com o vestíbulo vaginal a partir da entrada uretral até alcançar a vulva (CARLO & BORGES, 2012). Os componentes tubulares do sistema reprodutor feminino (tubas, útero, cérvix e vagina) são compostos por quatro camadas concêntricas distintas, a saber, serosa, muscular, submucosa e mucosa (GETTY et al., 1986; ALVES & COVIZZI, 2015).

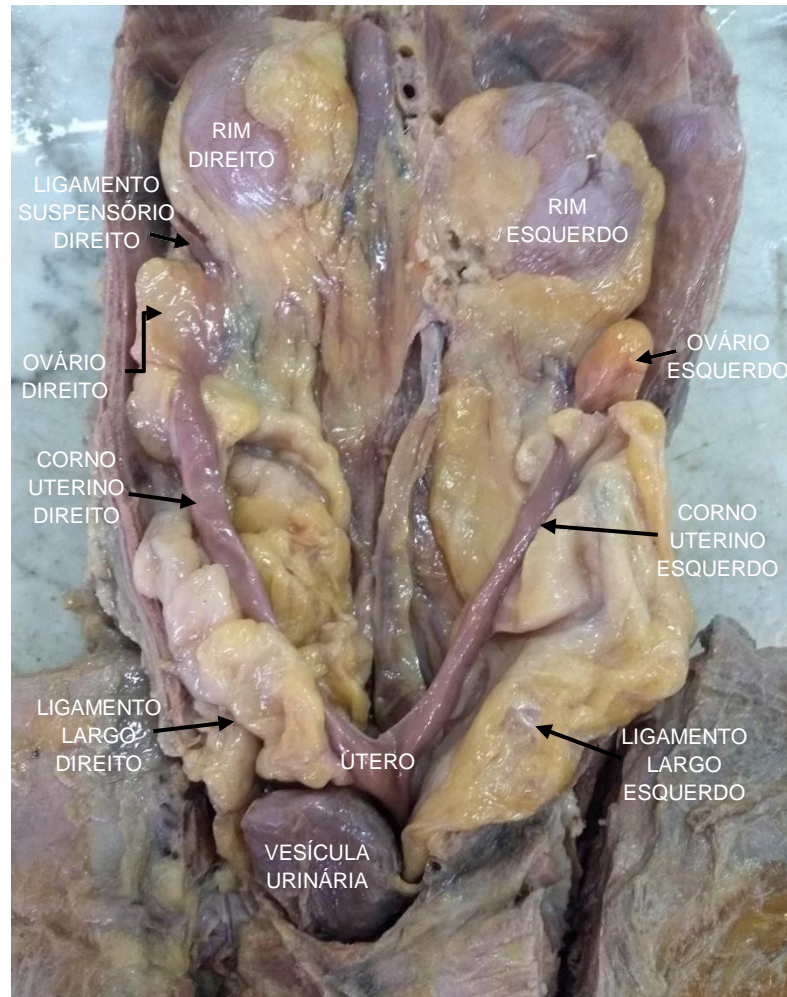


Figura 2. Vista ventral do sistema reprodutor de uma cadela após remoção das alças intestinais. Notar a relação com o sistema urinário (vesícula urinária e rins). Fonte: Arquivo pessoal, peça anatômica preservada em formaldeído – Serviço de Anatomia Animal da UFRRJ, novembro de 2017.

2.2 Indicações para a ovariossalpingohisterectomia (OSH)

A remoção cirúrgica dos ovários, tubas e útero (OSH) tem como indicação primária a limitação da reprodução (FINGLAND, 1996; STONE, 2007; HEDLUND, 2008, CARLO & BORGES, 2012) e a maioria dos pacientes direcionados à cirurgia reprodutiva eletiva está saudável (HEDLUND, 2008).

A OSH pode ser realizada na resolução de distocias, na prevenção ou como tratamento de neoplasias influenciadas por hormônios reprodutivos (como por exemplo os tumores mamários), doenças localizadas em órgãos do sistema reprodutor (piometra, metrite) (FINGLAND, 1996; STONE, 2007; HEDLUND, 2008, CARLO & BORGES, 2012). Ainda, a esterilização cirúrgica é feita em alguns pacientes para prevenir ou alterar comportamentos

anormais (CARLO & BORGES, 2012) e no tratamento de anomalias congênitas do sistema reprodutor (HEDLUND, 2008).

A idade para execução da OSH é relevante na prevenção dos tumores de mama na espécie canina e felina, quando realizada anterior ao primeiro cio (FINGLAND, 1996). Indica-se a OSH nas gatas após os 6 meses e, nas cadelas, quando executada após a puberdade, posterior ao primeiro cio, espera-se que o desenvolvimento corporal relacionado à raça já tenha sido alcançado (CARLO & BORGES, 2012).

Em fêmeas diabéticas ou epiléticas a OSH se revela como possibilidade para impedir alterações hormonais que possam alterar a efetividade das medicações (FINGLAND, 1996) e assim auxilia na estabilização destas doenças sistêmicas (CARLO & BORGES, 2012).

2.2.1 OSH eletiva

A maioria das cirurgias realizadas no sistema reprodutor em animais de companhia é eletiva (CARLO & BORGES, 2012). Assim sendo, destaca-se na rotina veterinária a OSH efetuada a fim de impedir crias indesejáveis e prevenir o estro (FINGLAND, 1996; HEDLUND, 2008). Também, os tutores buscam realizar a OSH porque animais castrados apresentam maior expectativa de vida quando comparados a animais intactos (FIGUEIREDO, 2011) já que afecções no útero e ovário são prevenidas com a cirurgia, como por exemplo, a piometra.

A idade estabelecida para a execução da OSH ainda é controversa na veterinária. Alguns autores indicam a realização do procedimento em torno de seis meses (STONE, 2007) aos nove meses de idade (HEDLUND, 2008), pois, se efetuada de forma precoce, anterior ao término do protocolo vacinal, os animais são expostos a níveis de imunidade baixos e o risco de contraírem doenças infecciosas aumenta (MIGLIARI e DE VUONO, 2000).

A OSH pré-púbere é discutida e estudada na veterinária, e a complexidade da fisiopatologia relacionada aos hormônios sexuais ainda não está esclarecida, podendo tornar duvidosa a indicação da cirurgia nesta fase de vida do paciente (FIGUEIREDO, 2011). No quadro 1 apresenta-se as principais vantagens e desvantagens da OSH pré-púbere.

Quadro 1 - Vantagens e desvantagens relacionadas à castração pré-púbere em cadelas e gatas. Fonte: Adaptado de Figueiredo (2011).

VANTAGENS	DESVANTAGENS
<ul style="list-style-type: none"> - Controle populacional - Redução de fuga para acasalamento - Prevenção de neoplasias mamárias - Prevenção de neoplasias e afecções do sistema reprodutivo 	<ul style="list-style-type: none"> - Aumento da ocorrência de incontinência urinária responsiva a estrógeno (caninos) Aumento da ocorrência de dermatite perivulvar (caninos) - Aumento da propensão a osteossarcoma (caninos) - Aumento da propensão à obesidade <ul style="list-style-type: none"> - Presença de vulva infantil - Indefinição social do animal

Após a OSH as fêmeas perdem o impulso sexual, e não apresentam mais cio (CARLO & BORGES, 2012). Dessa maneira, a OSH é utilizada no controle da população animal, já que as espécies felina e canina possuem alto potencial reprodutivo por serem animais múltiparos.

O aumento da população de animais de rua cria situações nas quais em muitos municípios existem mais cães do que lares para abrigá-los, gerando sofrimento animal neste cenário (PAULA, 2010). Ainda, segundo Paula (2010) os animais de rua podem ser reservatórios de doenças (zoonóticas ou não), podendo estar envolvidos em acidentes de trânsito e acúmulo de dejetos causando riscos à saúde pública.

Por estes motivos a OSH tem sido a cirurgia mais comum em fêmeas saudáveis (PUKACZ et al., 2009), observando-se em muitos profissionais a tendência em não considerar a sua complexidade. Por vezes veterinários recém-formados ou estudantes que participam de projetos de castração em escolas veterinárias podem realizar a OSH sem o devido conhecimento da técnica e, sem experiência, a realizam em tempo prolongado (ATALLAH et al., 2013), o que pode ocasionar maior ocorrência de complicações (MURARO & WHITE, 2014). As complicações da OSH são abordadas no item 2.4.

2.2.2 Anomalias congênitas no sistema reprodutor de cadelas e gatas

Os defeitos anatômicos ou congênitos que acometem o sistema reprodutor de cadelas e gatas são incomuns (ROBERTS, 1979), sendo as anormalidades uterinas e ovarianas raras (STONE, 2007) e com poucos relatos na literatura em ambas as espécies.

A aplasia é um defeito no desenvolvimento pleno de um órgão e pode exibir ampla variedade de formas (ACLAND, 1990). O órgão pode estar ausente por completo (agenesia) ou estar presente como uma estrutura rudimentar conjuntiva (CHEVILLE, 2009). Não há descrição literária quanto à predisposição de alguma raça de cadela ou gata, em geral, todas as raças podem ser acometidas por agenesia de qualquer parte do sistema reprodutor (WYKES & OLSON, 1996).

A fusão imperfeita dos dutos de Müller é uma causa frequente de anomalias no sistema reprodutor das fêmeas conforme Acland (1990). Entre os defeitos congênitos encontrados neste sistema está a aplasia uterina que, especificamente, está associada a uma parada do desenvolvimento de um dos dutos de Müller (SANTOS, 1975). Ela pode ocorrer junto à agenesia renal do mesmo lado resultante do não desenvolvimento do duto mesonéfrico ipsilateral, à agenesia ovariana ipsilateral (SANTOS, 1975), ou pode manifestar uma faixa fibromuscular no lugar do corno uterino normal (JONES et al, 2000). Não há relatos da prevalência e dos perfis clínicos atuais da aplasia segmentar uterina (GRADELA, 2013), sua detecção se torna complexa sem investigação invasiva e é difícil prever sinais clínicos genitais (CHANG et al., 2008).

A agenesia de um ou ambos os ovários ocorre de forma ocasional e pode estar associada à ausência da genitália tubular (ACLAND, 1990). O útero pode estar ausente ou hipoplásico em casos de agenesia ovariana bilateral (STONE, 2007) e, de acordo com Santos (1975) é comum a ocorrência de um só corno uterino (útero unicorn) nos indivíduos com agenesia ovariana.

De acordo com Stone (2007) muitas vezes tais anomalias congênitas são notadas como achados de necropsia ou durante procedimentos cirúrgicos como a ovariosalpingohisterectomia (OSH), uma vez que podem não afetar a fertilidade do animal. Condizendo com o citado por Santos (1975) que ratifica a ideia de que os animais podem entrar em gestação e parir normalmente, mesmo acometidos por aplasia uterina. Entretanto, alguns animais podem ser inférteis e terem distocias (STONE, 2007) ou ainda redução no número de crias (SANTOS et al., 2016).

O tratamento de anomalias congênitas no sistema reprodutor de cadelas e gatas é a OSH (HEDLUND, 2008). As alterações de desenvolvimento embrionário citadas, como a aplasia uterina e agenesia ovariana, poderão dificultar a realização de procedimentos cirúrgicos no sistema reprodutor, uma vez que alteram a anatomia cirúrgica (SANTOS et al., 2016). Dessa

forma, durante a OSH a inspeção minuciosa da cavidade abdominal é relevante na busca de outras deformidades, já que há relatos de defeitos congênitos associados (CHANG et al., 2008).

2.2.3 Neoplasias no sistema reprodutor de cadelas e gatas

As neoplasias do sistema reprodutor das fêmeas nas espécies canina e felina podem acometer os respectivos órgãos: ovários, útero, vagina, vestibulo e glândulas mamárias (DALECK et al., 2016). Também, segundo Daleck e colaboradores (2016) os tumores uterinos e ovarianos acometem animais adultos de meia-idade e são raros em cadelas e gatas e, por isso, na maioria das vezes, eles são um achado durante a cirurgia abdominal ou exame de imagem e na necropsia (HEDLUND, 2008).

As neoplasias no sistema reprodutor, em geral, progridem de maneira silenciosa e, costumam ser assintomáticas ou promovem à síntese excessiva de hormônios, induzindo modificações no estro, hemometra, piometra, queda de pelos e outras enfermidades indiretas (DALECK et al., 2016). Os principais tumores uterinos benignos e malignos respectivamente são o leiomioma e o leiomiossarcoma, neoplasmas da musculatura lisa (HEDLUND, 2008; DALECK et al., 2016). Nas gatas, as neoplasias uterinas são mais frequentes do que tumores em outra parte do sistema reprodutor (HEDLUND, 2008).

Segundo Daleck e colaboradores (2016) existem cerca de três categorias de neoplasias ovarianas divididas conforme o tipo celular de origem: células epiteliais (adenoma, adenocarcinoma e carcinoma indiferenciado), células germinativas (disgerminoma, o teratoma e o teratocarcinoma) e cordões sexuais-estromal (tumores das células da granulosa, tumor das células de Sertoli, tecoma e luteoma).

Os tumores vulvovaginais mais frequentes são fibroleiomioma, lipoma, leiomiossarcoma, carcinoma de célula escamosa e tumor venéreo; sendo os benignos os mais comuns, tendo como principal o fibroleiomioma (HEDLUND, 2008). Na espécie canina são as neoplasias mais comuns após as de mama, já nas gatas esse tipo de tumor é extremamente raro (DALECK et al., 2016). Em neoplasias vaginais a ovariossalpingohisterectomia (OSH) também se mostra necessária além da remoção da massa local (HEDLUND, 2008; SONTAS et al., 2010).

O tratamento para neoplasias ovarianas e uterinas em animais de companhia é a OSH, porém, pode ser necessária a remoção de parte da parede abdominal ou de outros órgãos (como por exemplo o rim, baço e vesícula urinária) dependendo do acometimento neoplásico

que, por vezes, pode não restringir ao sistema reprodutor (STONE, 2007).

As neoplasias de glândulas mamárias são os tumores mais frequentes nas cadelas (HEDLUND, 2008), representando cerca de 50 a 70% de todas as neoplasias; cerca de 70% dos tumores de mama são malignos nesta espécie no Brasil (DALECK et al., 2016). Na espécie felina, eles são o terceiro tipo mais frequente de tumor (HEDLUND, 2008) com aproximadamente 80% deles malignos (DALECK et al., 2016).

A OSH pode ser realizada como terapia adjunta para pacientes com tumores mamários (FINGLAND, 1996) já que são reveladas diferenças significativas quanto ao índice de risco em cadelas castradas e não castradas dependendo da fase em que a cirurgia é realizada (DALECK et al., 2016). Muitos neoplasmas de mama são hormônio-dependentes e a OSH pode evitar a ocorrência destas massas quando realizada antes de um ano de vida (HEDLUND, 2008) e anterior ao primeiro estro proporciona um fator protetor definitivo contra essas neoplasias (FINGLAND, 1996; CARLO & BORGES, 2012).

Nas cadelas são encontrados receptores para estrogênio e progesterona em 50% das neoplasias mamárias malignas e em 70% das benignas. Em alguns tumores de mama malignos nas gatas são encontrados receptores de progesterona (HEDLUND, 2008).

2.2.4 Outras afecções ovarianas e uterinas de cadelas e gatas

Entre as afecções ovarianas e uterinas nas cadelas e gatas é possível citar a piometra como uma das principais causas de ovariosalpingohisterectomia (OSH) nestas espécies. A piometra ocorre quando o útero está repleto de pus em seu interior (HEDLUND, 2008) e, geralmente, está associada à alterações ovarianas e sistêmicas, sendo a progesterona importante na manutenção desta doença (STONE, 2007). Uma cadela inteira possui quase 25% de risco de desenvolver piometra antes dos dez anos de idade (HEDLUND, 2008).

Segundo Stone (2007) ela é uma doença da fase diestral do ciclo ovariano quando há produção exacerbada e prolongada de progesterona. A piometra, comumente, está associada à hiperplasia endometrial cística (HEC) devido a presença de reação inflamatória aguda no endométrio (STONE, 2007), causando riscos à vida do paciente (HEDLUND, 2008). O risco do paciente desenvolver HEC e posterior piometra possivelmente aumenta com a idade na cadela (STONE, 2007).

Nas gatas, áreas focais de proliferação polipoide aparecem com maior frequência do que a hiperplasia endometrial difusa (STONE, 2007) e, também por este motivo, a piometra é menos comum do que na cadela (HEDLUND, 2008). Ainda, como essa espécie não ovula espontaneamente, e como a piometra é dependente da progesterona, é esperado casos após cruzamentos estéreis, entretanto, pode ocorrer em gatas que sofreram apenas estímulo e não cruzaram (STONE, 2007).

O tratamento de tais afecções, em geral, é a OSH. Pacientes não tratados podem apresentar septicemia e endotoxemia; ainda há risco de extravasamento do conteúdo uterino contaminado pelo oviduto, ou por ruptura uterina, e causar peritonite (HEDLUND, 2008).

2.3 Técnica de ovariosalpingohisterectomia (OSH) com planejamento cirúrgico convencional

A técnica de OSH com uso de três pinças hemostáticas e remoção inicial dos ovários seguida pela exérese do útero é descrita na literatura por Fingland (1996), Stone (2007), Hedlund (2008), Carlo e Borges (2012), entre outros autores. Entretanto, Dávid e colaboradores (2000) descrevem uma adaptação desta técnica com uso de somente uma pinça hemostática distal ao ovário a fim de evitar retorno sanguíneo após ressecção do mesmo. Esta técnica será considerada neste trabalho como a tradicional devido a ordem de ressecção anatômica: inicialmente os ovários seguida do útero.

A abordagem para OSH é realizada por celiotomia longitudinal mediana, com bisturi é incisada a pele na região retrumbilical e, a seguir, posicionam-se duas pinças Allis na fáscia muscular, uma em cada lado da linha alba. Executa-se incisão em estocada na linha alba, e após, com uso de tesoura Metzembraum, é verificada presença de possíveis aderências em linha média e ampliado o corte conforme extensão da incisão de pele. A seguir, identifica-se a região mais distante do ligamento largo uterino, onde está situada uma área descrita como “área livre de gordura” que é perfurada no sentido medial para lateral com pinça vascular (DÁVID et al., 2000). A seguir, o fio de sutura é fixado na ponta aberta da pinça e puxado medialmente (Figura 3) e identifica-se o ovário, então, o ligamento suspensório pode ser estirado ou rompido com os dedos ou pinça permitindo maior manipulação ovariana (STONE, 2007).

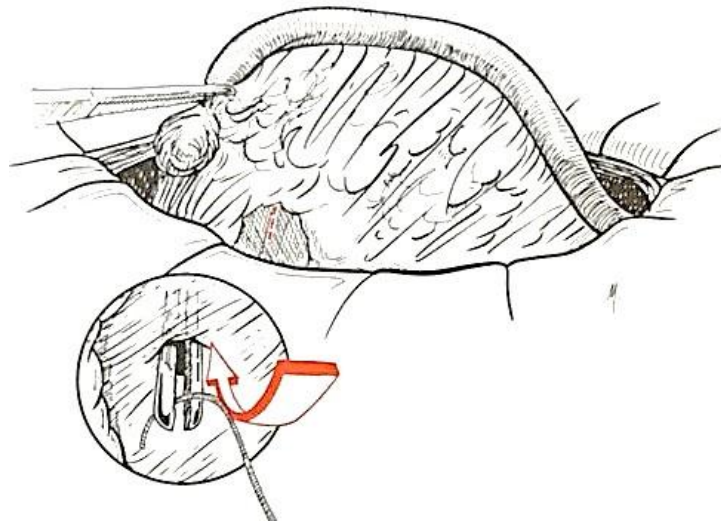


Figura 3. Ilustração de técnica de OSH no momento da abordagem do ovário direito em cadelas. Em destaque área livre de gordura onde realiza-se a fenestra para permitir hemostasia ovariana com ligaduras. Fonte: Dávid e colaboradores (2000).

Então, conforme Dávid e colaboradores (2000) posiciona-se uma pinça hemostática caudal ao ovário e executam-se as ligaduras do complexo AV (ligadura total e ligadura por transfixação) posicionadas proximal ao animal. Após, ressecciona-se o complexo AV ovariano (Figura 4). A bursa ovárica pode ser aberta com tesoura Metzenbaum e os vasos e o mesentério proximais ao ovário resseccionados, isso permite melhor visualização do ovário e remoção por completo do mesmo (DÁVID et al., 2000).

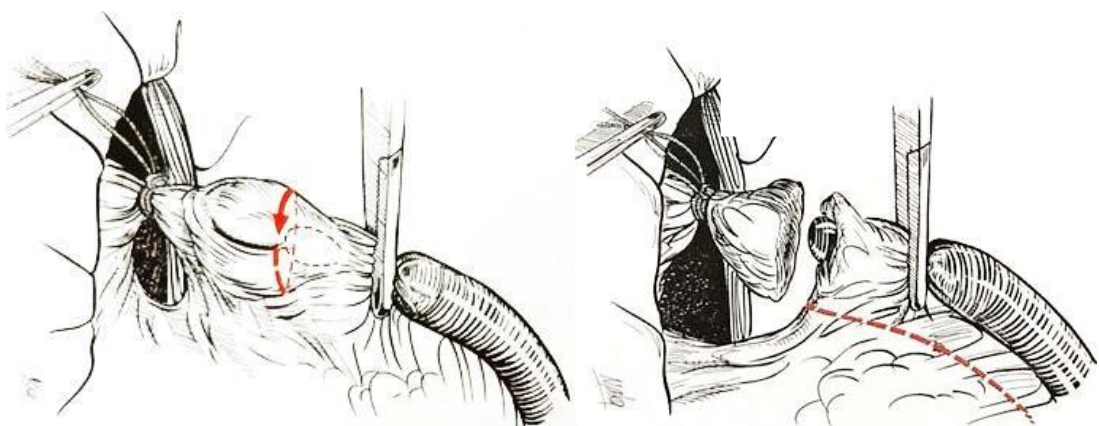


Figura 4. Ilustração de técnica de OSH em momento da abordagem do ovário direito em cadelas. Em destaque a incisão realizada na bolsa ovárica permitindo visualização ovariana durante sua ressecção (seta vermelha) e a ressecção do ligamento largo após desinserção ovariana (linha tracejada). Fonte: Dávid e colaboradores (2000).

A seguir, é realizada uma fenestra feita com tesoura romba ou pinça hemostática no ligamento largo uterino proximal ao corpo do útero (Figura 5) e executa-se ligadura no ligamento largo nas cadelas e, nas gatas, apenas o estiramento do mesmo já que há diminuta vascularização nesta espécie nesta estrutura (HEDLUND,2008). Então, o útero é deslocado caudalmente e identifica-se a cérvix, onde cranialmente é posicionada uma pinça vascular. Após, realiza-se ligadura na localização das veias e artéria uterina médias (seromuscularmente), seguida de transfixação do corpo uterino localizado distal às ligaduras iniciais (CARLO & BORGES, 2012). Posteriormente, executa-se transecção entre a pinça e as suturas. A colocação do omento sobre a sutura no coto uterino (omentalização) é efetuada a fim de evitar possíveis aderências pós-operatórias nos órgãos adjacentes, como principalmente à vesícula urinária (SANTOS et al., 2009). Em geral os fios absorvíveis são recomendados para a omentalização e hemostasia na OSH, como o categute cromado, poligliconato, polidioxanona, poliglactina ou o ácido poliglicólico (STONE, 2007; HEDLUND, 2008).

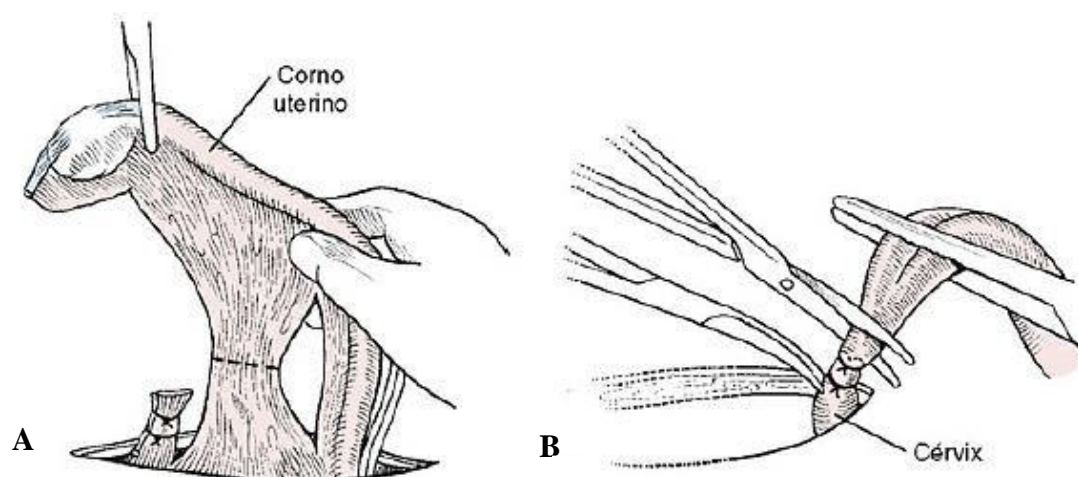


Figura 5. Ilustração de técnica de OSH após remoção de ovário direito (A) e no momento da secção uterina (B) em cadelas. Em destaque a ressecção do ligamento largo na linha tracejada e a hemostasia distal à cérvix e ressecção uterina (B). Fonte: Hedlund (2008).

2.4 Complicações da técnica de ovariossalpingohisterectomia (OSH)

Há relatos na medicina veterinária, após a realização da OSH em cadelas e gatas, de hemorragias, síndrome do ovário remanescente, piometra de coto uterino, inchaço, formação de seroma, ligadura do ureter, tratos fistulosos e granulomas, incontinência urinária, obesidade (FINGLAND, 1996; STONE, 2007; HEDLUND, 2008), de neoplasia vaginal devido permanência dos ovários (SONTAS et al., 2010) e de presença de grandes cistos ovarianos

devido permanência dos ovários (SONTAS et al., 2011). Além de relatos de casos de uso de material de sutura inadequado causando a formação de abscessos intrabdominais (BOZA et al., 2010).

Algumas complicações da OSH são tratáveis com facilidade, entretanto, outras podem promover sequelas relevantes que comprometem o bem estar animal ou mesmo induzem ao óbito (SANTOS et al., 2009). A maioria das complicações podem ser evitadas na utilização de uma boa técnica cirúrgica que requer manipulação cuidadosa dos tecidos, técnicas assépticas e correta hemostasia (HEDLUND, 2008), para isso é relevante que o cirurgião tenha experiência não apenas na técnica cirúrgica em si, mas na manipulação e escolha dos fios a serem usados e esteja acostumado com a anatomia da espécie (SANTOS et al., 2009).

2.4.1 Hemorragia

A hemorragia é a complicação da OSH mais presente e pode ocorrer após ruptura dos vasos ovarianos no momento do estiramento do ligamento suspensório (FINGLAND, 1996; STONE, 2007), por manobras inadequadas para hemostasia (CARLO & BORGES, 2012), pela laceração dos vasos contidos no ligamento largo ou pela excessiva tração do corpo uterino e ruptura das artérias uterinas (STONE, 2007). Entretanto, Hedlund (2008) relata que raramente a hemorragia ocorre em vasos que acompanham o ligamento suspensório e o largo, sendo mais frequente primariamente, nos pedículos ovarianos, vasos e parede uterina.

A incidência da hemorragia pode estar mais presente no período pós-operatório que o transoperatório e, em geral, associa-se à inexperiência do cirurgião (SANTOS et al., 2009). Ainda, cirurgiões, na tentativa de executar cirurgias com menor custo e mais rápidas, tendem a realizar incisões pequenas, ou minimamente invasivas, que podem gerar graves complicações após a OSH (SANTOS et al., 2009). Há maior predisposição aos acidentes hemorrágicos quando o paciente é submetido à cirurgia em estro (HEDLUND, 2008) ou quando está clinicamente comprometido (trombocitopenia e anemia) (SANTOS et al., 2009).

A colocação imprópria das ligaduras durante a execução da OSH pode gerar hemorragia no período transoperatório ou no pós-operatório. Todas as ligaduras feitas no transoperatório devem ser inspecionadas antes da síntese abdominal a fim de buscar possíveis hemorragias, e, caso estejam presentes, o cirurgião deverá realizar nova ligadura. A realização de ligaduras por transfixação nas artérias ovarianas e uterinas médias evita o deslocamento das suturas, porém, caso estejam frouxas a hemorragia poderá ocorrer igualmente (STONE, 2007).

A fim de evitar hemorragias, recomenda-se o alongamento da incisão da parede abdominal a fim de permitir exposição do sistema reprodutor adequada para execução da OSH (STONE, 2007) e ligar duplamente (ligadura total e por transfixação) os pedículos ovarianos e coto uterino (FINGLAND, 1996). Segundo Stone (2007) a inspeção do pedículo ovariano direito é feita por meio do deslocamento do mesoduodeno medialmente, expondo assim o espaço paravertebral direito. O pedículo ovariano esquerdo é visualizado deslocando-se o mesocólon medialmente, expondo o espaço paravertebral esquerdo. Na abordagem do coto uterino é necessário expor a vesícula urinária ventralmente e caudalmente (STONE, 2007).

2.4.2 Síndrome do ovário remanescente

A síndrome do ovário remanescente ocorre devido à presença de parte de ovário funcional ou do ovário íntegro após ovariosalpingohisterectomia (OSH) incompleta (FINGLAND, 1996), queda de tecido ovariano na cavidade abdominal durante OSH e colocação incorreta de pinças hemostáticas no complexo arteriovenoso ovariano na OSH (STONE, 2007). O estro no paciente pode se repetir caso haja resquícios de tecido ovariano após a OSH (HEDLUND, 2008).

Os sinais clínicos associados à síndrome do ovário remanescente podem revelar alterações comportamentais, sangramento pro-estral e vulva edemaciada da paciente (STONE, 2007). O contato digital constante com o ovário durante a incisão no complexo arteriovenoso ovariano após a execução das ligaduras pode auxiliar na retirada completa do tecido ovariano (FINGLAND, 1996; DÁVID et al., 2000).

O tratamento definitivo para a síndrome do ovário remanescente requer celiotomia mediana exploratória por meio de incisão em linha média a fim de possibilitar inspeção dos pedículos ovarianos e remoção do tecido remanescente ovariano (FINGLAND, 1996; STONE, 2007). Há casos em que não é possível identificar ou palpar qualquer resquício do tecido ovariano mantido após OSH incompleta, nestes casos aconselha-se observar o aumento da vascularização do pedículo ovariano e remover todo o tecido do pedículo e posterior envio para análise histopatológica (FINGLAND, 1996).

A exploração cirúrgica é recomendável por alguns autores durante o estro do paciente (FINGLAND, 1996), entretanto, é sabido que há maior predisposição às hemorragias quando o paciente é submetido à cirurgia nesta fase do ciclo estral (HEDLUND, 2008). Assim sendo, o cirurgião precisa definir o melhor momento para realização da OSH em acordo com o tutor do

animal e balancear as vantagens e desvantagens da cirurgia levando em consideração os riscos ao paciente.

A permanência dos ovários, ou de alguma parte deles, pode além de causar permanência de cio como já dito, manter a influência dos hormônios ovarianos sobre o tecido mamário e predispor a formação da neoplasia mamária já que muitos tumores de mama são hormônio-dependentes (HEDLUND, 2008). Ainda, há relatos na literatura de cadelas esterilizadas que apresentaram grandes cistos ovarianos (SONTAS et al., 2011) e de cadelas que manifestaram tumor vaginal devido OSH incompleta, pois a cadela permaneceu com ambos os ovários e, por este motivo, houve crescimento de um neurofibroma vaginal (SONTAS et al., 2010).

2.4.3 Trajetos fistulosos e granulomas

Trajetos fistulosos e granulomas podem ser observados no uso de fio não absorvível multifilamentar para as ligaduras (HEDLUND, 2008), pois propiciam maior aderência bacteriana (FINGLAND, 1996). Podem também estar relacionados à assepsia cirúrgica inadequada, excesso de tecido desvitalizado no corpo uterino, além de fatores de cada indivíduo como maior reatividade orgânica a determinados biomateriais (SANTOS et al., 2009). Os pacientes com granuloma ovariano ou uterino comumente desenvolvem abscesso ou severas fístulas, meses ou anos após a ovariossalpingohisterectomia (CARLO & BORGES, 2012; ATALLAH et al., 2013).

Os trajetos fistulosos podem se estender do local de ligadura do pedículo ovariano ou uterino, transpassando respectivos planos musculares, tecido subcutâneo e a pele (STONE, 2007), onde normalmente estão localizadas no flanco, na porção medial da coxa ou na região inguinal (HEDLUND, 2008).

Os granulomas de pedículo ovariano podem envolver os rins ou a porção proximal dos ureteres; já os granulomas no útero podem envolver a vesícula urinária, a porção distal do ureter e o cólon (FINGLAND, 1996). Na presença de granuloma abdominal localizado em região do complexo arteriovenoso ovariano o ureter ipsilateral pode estar obstruído, gerando hidronefrose ou pielonefrite; e a nefrectomia poderá ser necessária (STONE, 2007). Os granulomas uterinos podem gerar quadros de cistite, incontinência urinária e obstrução intestinal (FINGLAND, 1996).

Comumente, é liberado pelas fístulas exsudato mucopurulento ou sanguinolento de maneira intermitente, podendo reduzir sua quantidade, ou cessá-la, no uso de antibióticos, entretanto, ao interromper o tratamento é comum o retorno da secreção (HEDLUND, 2008).

O tratamento de eleição para tais afecções é a celiotomia exploratória para excisão completa das ligaduras e do tecido do granuloma (FINGLAND, 1996), todas as ligaduras ovarianas e uterinas devem ser removidas, mesmo as que não pareçam estar envolvidas (CARLO & BORGES, 2012). A dissecação somente dos trajetos fistulosos demonstra baixa utilidade e, portanto, a exploração cirúrgica é ideal (STONE, 2007).

O corpo uterino e o pedículo ovariano podem ser ligados com fios inabsorvíveis ou absorvíveis (ATALLAH et al., 2013) e, segundo Santos e colaboradores (2009), a prevenção destas afecções se dá pela escolha de fios absorvíveis na execução das ligaduras durante a OSH e a omentalização do coto uterino.

2.4.4 Ligadura do ureter

O trauma ou a ligadura acidental do ureter pode ocorrer na execução das ligaduras no corpo uterino (FINGLAND, 1996) ou durante a hemostasia de um pedículo ovariano (HEDLUND, 2008; SANTOS et al., 2009). Ainda, a ligadura errônea do ureter pode acontecer durante a execução da ligadura de um pedículo ovariano caído na cavidade abdominal ou hemorrágico (FINGLAND, 1996; HEDLUND 2008) e no momento da ligadura uterina quando a vesícula urinária encontrar-se repleta; já que o trígono e a junção vesiculoureteral deslocam-se cranialmente relaxando mais os ureteres (FINGLAND, 1996; STONE, 2007).

A ligadura ou esmagamento acidental do ureter podem causar hidronefrose e predispor à pielonefrite (FINGLAND, 1996; CARLO & BORGES, 2012). Ela pode ser evitada na identificação cuidadosa do corpo e cornos uterinos anterior à ligadura do corpo uterino (STONE, 2007), cateterização uretral para esvaziamento vesical no pré-operatório, execução cuidadosa das ligaduras uterinas e ovarianas, da execução das ligaduras do complexo arteriovenoso ovariano o mais próximo possível aos ovários e no isolamento dos ovários e útero durante a hemostasia (CARLO & BORGES, 2012).

2.4.5 Piometra de coto uterino

A piometra de coto uterino pode ocorrer devido a inflamação e infecção por bactérias quando há resquício do útero (parte dos cornos ou corpo uterino) e níveis elevados de progesterona sanguínea (FINGLAND, 1996, STONE, 2007). A progesterona pode ser administrada ao paciente, sendo obtida portanto, de origem exógena; ou endógena quando há tecido ovariano remanescente após OSH incompleta (STONE, 2007; SANTOS et al., 2009; CARLO & BORGES, 2012). A persistência de tecido ovariano após a OSH pode também gerar ciclos ovarianos, estimulação uterina e inflamação (SANTOS et al., 2009).

O tratamento da piometra de coto uterino requer cirurgia exploratória para ressecção do tecido ovariano funcional residual e, após identificar presença deste tecido em um lado, geralmente próximo ao rim, não deve-se excluir a exploração do outro lado (CARLO & BORGES, 2012).

A manutenção de tecido ovariano após OSH incompleta pode ser evitada pela escolha da técnica cirúrgica adequada ao paciente, conforme seu porte, escore corporal, e idade; a fim de se obter adequada visualização dos pedículos ovarianos para que os mesmos sejam removidos por completo.

3 MATERIAL E MÉTODOS

3.1 Animais selecionados

Para realização deste estudo o mesmo foi submetido à análise da Comissão de Ética no Uso de Animais na Pesquisa da UFRRJ, tendo sido aprovado sob o número 1342140618.

Foram selecionados 48 animais, com idade entre sete meses e cinco anos de vida, sendo 24 cadelas (*Canis familiaris*) e 24 gatas (*Felix catus*) clinicamente saudáveis, direcionadas à castração eletiva no Programa de Controle de Natalidade de Cães e Gatos da UFRRJ. Todos os animais possuíam tutores, os quais foram informados sobre a pesquisa e assinaram o termo de consentimento livre e esclarecido (anexo A).

Na seleção dos pacientes foi escolhida a faixa de peso nas cadelas de 3 a 20kg e, nas gatas, a faixa de 2 a 4 kg. Dessa maneira, animais de grande porte não participaram do estudo, pois julgou-se que poderiam gerar dados discrepantes nas comparações das técnicas. Aqueles com escore de condição corporal acima de seis (em escala de nove pontos) também foram excluídos do estudo. Animais com quaisquer alterações anatômicas no sistema reprodutor, com evidências de estro ou gravidez, com conteúdo ou aumento uterino não fizeram parte do estudo. Foram selecionados animais cujo exame físico e exames laboratoriais de hemograma e bioquímica sérica (albumina, uréia, creatinina, fosfatase alcalina e alanina aminotransferase) permitiram que fossem classificados com risco anestésico ASA I¹ conforme Natalini (2007).

Para seleção dos animais foi realizado exame físico completo composto por análise dos parâmetros vitais, a saber, determinação da frequência cardíaca (FC) e frequência respiratória (*f*), temperatura corporal por via retal (T°C), frequência de pulso, pressão arterial sistólica (PAS) e avaliação de alterações comportamentais que revelassem qualquer presença de dor. Ainda, foi analisada a coloração de mucosas aparentes (oral, ocular ou vulvar), nível de hidratação (análise por turgor cutâneo e aprofundamento de globo ocular), o tempo de preenchimento capilar e linfonodos palpáveis. A mensuração da PAS se deu por meio de Doppler vascular (DV 610B, MEDMEGA), da FC por auscultação indireta com estetoscópio na região pré-cordial do paciente e da *f* por observação da expansão da caixa torácica.

¹ Estado físico do paciente estabelecido pela American Society of Anesthesiology (ASA) que foi definido após realização de exames complementares pré-operatórios. Esta classificação indica o risco anestésico que o animal foi submetido, o ASA percorre a faixa do I ao V.

3.2 Grupos experimentais

Cada grupo experimental foi composto por 12 fêmeas, aleatoriamente selecionadas para serem submetidas a um dos tratamentos por meio de sorteio, a saber:

- Grupo CT – Técnica de OSH realizada em **cadelas** com planejamento **tradicional** (remove-se primeiramente os ovários seguido da remoção uterina).
- Grupo CI – Técnica de OSH realizada em **cadelas** com planejamento **invertido** (remove-se primeiramente o útero, seguido da remoção dos ovários).
- Grupo GT – Técnica de OSH realizada em **gatas** com planejamento **tradicional** (remove-se primeiramente os ovários seguido da remoção uterina).
- Grupo GI – Técnica de OSH realizada em **gatas** com planejamento **invertido** (remove-se primeiramente o útero, seguido da remoção dos ovários).

3.3 Procedimento pré-operatório

Como preparação operatória os animais foram submetidos a jejum alimentar de doze horas e hídrico de quatro horas, salvo os animais com idade inferior a um ano de vida, cujo jejum alimentar foi de oito horas e hídrico de duas horas. Ao chegar ao local do experimento, Centro Cirúrgico de Pesquisa e Extensão no Instituto de Veterinária da UFRRJ, cada animal foi alocado em gaiola individual para aclimação por 30 minutos.

Após a aclimação foi realizada aferição dos parâmetros fisiológicos basais (M_B): frequência cardíaca (FC), em batimentos por minuto; frequência respiratória (f), em movimentos por minuto; pressão arterial sistólica (PAS) em mmHg e a Temperatura retal (T). O valor da f foi obtido por meio da observação da expansão da caixa torácica e o da FC pela ausculta na área precordial. A PAS foi determinada por Doppler vascular (mensurada por três vezes e obtida uma média do valor da PAS). Foi mensurada a T por meio de termômetro digital. Os parâmetros fisiológicos foram avaliados na ordem citada.

3.4 Procedimento anestésico

O protocolo anestésico foi padronizado para cada espécie, descrito no quadro 2.

Quadro 2 – Protocolo anestésico utilizado em cadelas e gatas do Programa de Controle de Natalidade de Cães e Gatos da UFRRJ, para execução de ovariosalpingohisterectomia na comparação de duas técnicas distintas (tradicional e invertida), agosto de 2018 a janeiro de 2019.

ETAPA	CADELAS	GATAS
Intubação endotraqueal	--	0,1 mL/animal lidocaína 10% nas aritenóides e epiglote
Medicação pré- anestésica	0,5 mg/kg de morfina, IM 0,05 mg/kg de acepromazina, IM	0,3 mg/kg de metadona, IM 0,5 mg/kg de cetamina, IM
Indução anestésica	3-5 mg/kg de propofol, IV	
Anestesia local na linha de incisão	7 mg/kg de lidocaína, SC	
Manutenção anestésica	1,2-1,5 CAM isoflurano	
Fluidoterapia de manutenção	3 mL/kg/h, ringer com lactato	
Analgesia transoperatória*	2 µg/kg de fentanil, IV	
Analgesia pós- operatória	2 mg/kg de tramadol, IM	

* somente se dois ou mais valores de FC, *f* e PAS apresentarem aumento superior 20% em relação a M_B .

Após a mensuração dos parâmetros fisiológicos basais (M_B) foi realizada administração da medicação pré-anestésica (MPA), via intramuscular, conforme a espécie (quadro 2). A seguir, o animal foi mantido na gaiola individual por um período de 15 minutos.

A tricotomia do abdômen ventral, da região do xifoide ao púbis, foi feita nas cadelas após a medicação pré-anestésica e, nas gatas, após a indução anestésica a fim de reduzir o estresse nesta espécie. As cadelas eram posicionadas sobre mesa metálica e contidas para realização de tricotomia do campo operatório, e porção do antebraço para acesso venoso (em animais com pelo longo ambas os membros torácicos foram tricotomizados, um para acesso venoso e outro para colocação do manguito e aferição de PAS no transoperatório) e região imediatamente anterior ao coxim central do membro torácico para colocação do Doppler vascular.

Com o animal em decúbito dorsal, a preparação asséptica do campo cirúrgico foi realizada após a indução, com clorexidina degermante e, posteriormente, clorexidina alcóolica.

Após a antissepsia mediu-se a distância entre o xifoide e o púbis (100%) e um traço medindo 33% desta distância foi marcado na linha média ventral, com caneta cirúrgica dermatográfica, para delimitar o local da incisão. Nas gatas a incisão se deu 1 cm caudal à cicatriz umbilical e nas cadelas a partir dela. Esta medida foi padronizada em todos os pacientes do estudo (figura 6). Foi administrado benzilpenicilina benzatina 1200000 UI na dose de 40000 UI/kg por via IM.

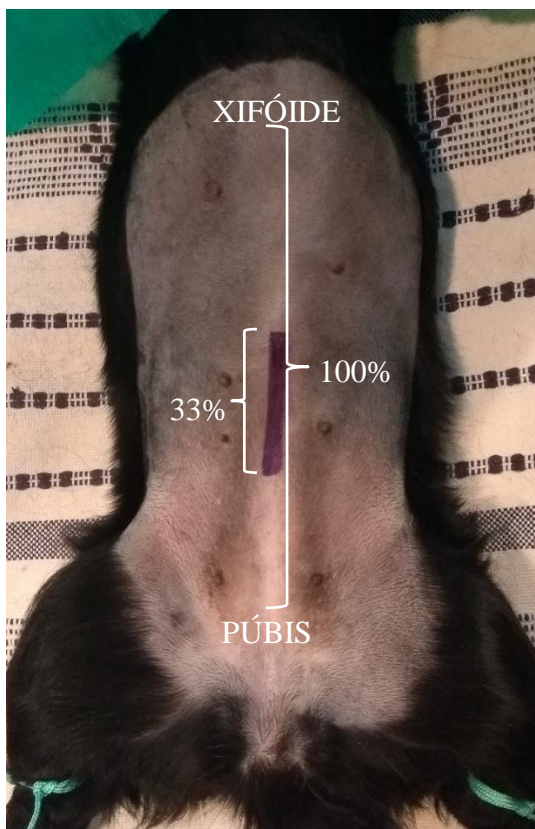


Figura 6. Foto da marcação da extensão a ser incisada pelo cirurgião para realização de ovariossalpingohisterectomia em cadela (33% do comprimento da área do xifoide ao púbis) com caneta cirúrgica dermatográfica. Programa de Controle de Natalidade de Cães e Gatos da UFRRJ, dezembro de 2018.

Ato contínuo, no centro cirúrgico foi colocado um cateter intravenoso de calibre adequado na veia cefálica e realizada a indução anestésica com propofol até que o animal perdesse a consciência e permitisse a intubação orotraqueal (observação dos sinais de relaxamento de mandíbula e ausência de reflexo palpebral). A intubação foi executada com uso de laringoscópio e sonda endotraqueal, com tubo de número apropriado a cada paciente. Nos felinos, anteriormente à intubação endotraqueal, foi instilado lidocaína 10% na dose de 0,1mL/animal nas aritenóides e epiglote.

O anestesiologista realizou anestesia local com lidocaína em tecido subcutâneo (quadro 2) na área marcada com caneta cirúrgica dermatográfica (figura 7).

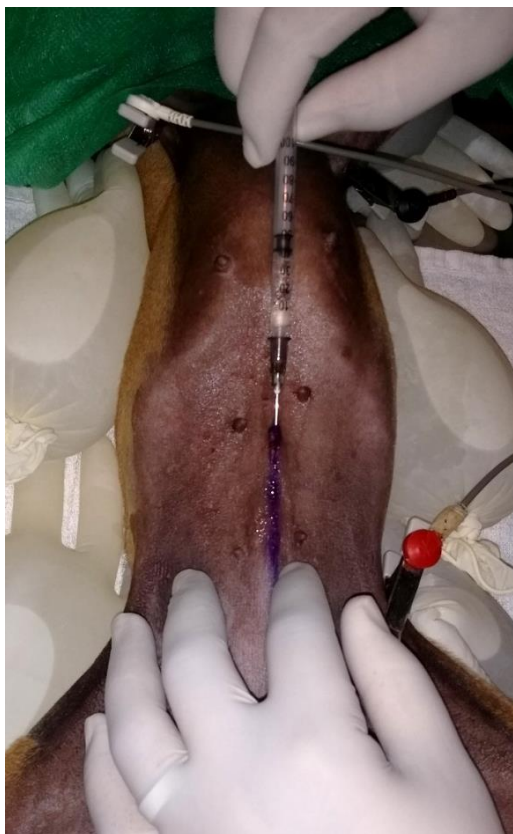

Figura 7. Realização de anestesia local em cadela na extensão demarcada para celiotomia longitudinal mediana e posterior execução de OSH. Programa de Controle de Natalidade de Cães e Gatos da UFRRJ, setembro de 2018.

A manutenção anestésica foi feita sob anestesia geral inalatória com isoflurano em concentração alveolar mínima (CAM) entre 1.2 a 1.5, juntamente com oxigênio a 100% (100ml/kg/min), via circuito anestésico sem reinalação dos gases expirados, nas gatas e nas cadelas de até 7kg de peso corporal, e com reinalação parcial dos gases expirados após remoção de dióxido de carbono (CO₂) para cadelas com peso superior a 7kg.

A configuração do vaporizador não calibrado de isoflurano e seu ajuste transoperatório foi determinado pelo anestesiologista conforme tônus de mandíbula relaxado, posição do globo ocular ventral e ausência de reflexo palpebral (TALLANT et al., 2016). O animal foi adequadamente posicionado e instrumentado para a monitoração anestésica e os parâmetros fisiológicos foram mensurados novamente após a indução no momento de estabilização da

CAM e plano anestésico, sendo considerado estes valores a referência para as mensurações subsequentes (M_0).

O procedimento cirúrgico iniciou-se após a avaliação M_0 . A técnica realizada (tradicional ou invertida) foi designada conforme sorteio e o anestesista e o auxiliar da anestesia não tiveram conhecimento da mesma, uma vez que foi colocada uma barreira visual entre o local do anestesista e o corpo do animal, impedindo a identificação visual da cirurgia (figura 8). Esta medida foi implementada para permitir a análise isenta, por parte da equipe anestésica, das avaliações do estímulo algíco e necessidade de resgate. Da mesma forma o cirurgião não obteve acesso aos parâmetros fisiológicos do animal bem como intercorrências, como administração de analgesia de resgate.

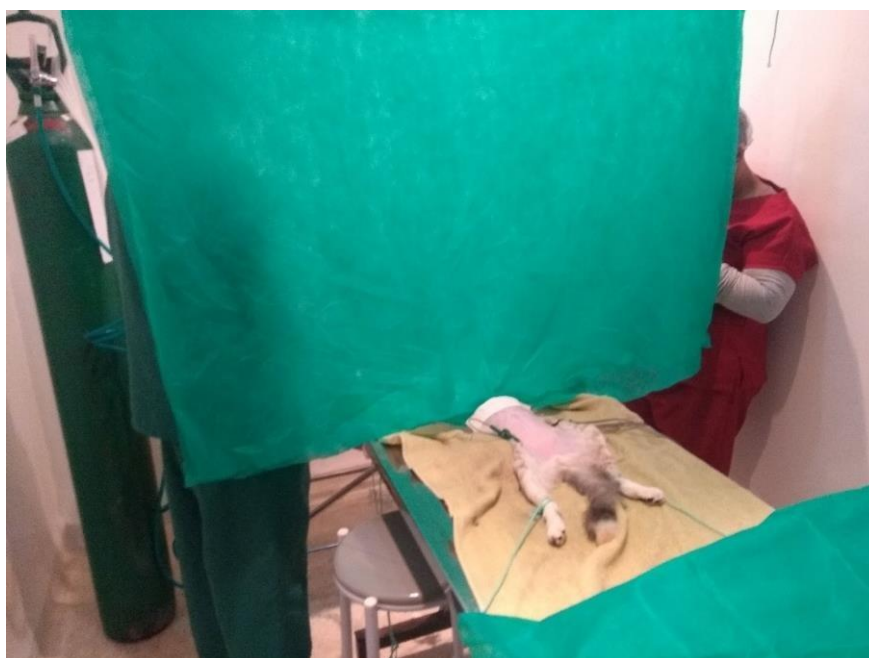

Figura 8. Foto do momento pré-operatório durante estabilização do plano anestésico em gata anteriormente à realização de ovariosalpingohisterectomia. Notar barreira visual entre o anestesista e seu auxiliar e o abdômen da paciente. Programa de Controle de Natalidade de Cães e Gatos da UFRRJ, dezembro/2018.

3.5 Procedimentos Cirúrgicos

Para fins de treinamento dos integrantes da equipe cirúrgica na técnica invertida e para que todo o grupo de trabalho pudesse se adaptar às suas funções na pesquisa, uma cadela foi operada previamente ao início do experimento.

Todas as cirurgias foram realizadas pelo mesmo cirurgião médico veterinário e também pelo mesmo médico veterinário auxiliar de cirurgia, ambos com experiência na execução do procedimento, cada um em sua respectiva função em todas as técnicas cirúrgicas. O quadro 3 contém a descrição das técnicas de OSH realizadas neste estudo em etapas.

Quadro 3 – Descrição, em etapas, das técnicas de ovariosalpingohisterectomia realizadas em cadelas e gatas (12 animais por grupo).

Grupos CI e GI	Grupos CT e GT
<ul style="list-style-type: none"> - Celiotomia longitudinal mediana - Identificação do corpo do útero - Duas janelas no ligamento largo próximas ao corpo uterino distal à cérvix (uma a cada lado do útero) - Duas janelas do mesovário em “área livre de gordura” (uma em cada lado) nas cadelas - Ligadura do ligamento largo entre as janelas ipsilaterais nas cadelas, seguida de secção; estiramento do ligamento largo nas gatas - Ligadura total (Figura 9A) e por transfixação (Figura 9B) das veias e artérias uterinas médias - Posicionamento de uma pinça vascular distal à cérvix (Figura 9C) - Transecção do útero entre a pinça e a transfixação - Flexão cranial do útero - Colocação de pinça vascular distal ao ovário direito (Figura 9D) - Ligadura total (Figura 9E) e outra por transfixação em complexo AV ovariano direito (Figura 10A) - Secção do complexo AV ovariano direito (Figura 10B) - Abertura da bursa ovárica direita nas cadelas - Repetição dos procedimentos de hemostasia e desinserção do ovário esquerdo à semelhança do realizado no ovário direito (Figura 10C) - Inspeção da cavidade abdominal - Omentalização do coto uterino - Celiorrafia 	<ul style="list-style-type: none"> - Celiotomia longitudinal mediana - Identificação do ovário direito após deslocamento medial do mesoduodeno - Secção do ligamento suspensório direito nas cadelas - Janela do mesovário (Figura 11B) em “área livre de gordura” (Figura 11A) - Colocação de pinça vascular distal ao ovário direito pela janela (Figura 11C) - Ligadura total (Figura 11D) e por transfixação (Figura 12A) do complexo AV ovariano direito - Secção do complexo AV ovariano direito distal ao local da hemostasia (Figura 12B) - Abertura de bursa ovárica direita nas cadelas - Janela no ligamento largo direito próxima ao corpo do útero - Ligadura e secção do ligamento largo direito nas cadelas e estiramento nas gatas - Identificação do ovário esquerdo após deslocamento do medial mesocólon - Janela do mesovário esquerdo em “área livre de gordura” - Repetição dos procedimentos de hemostasia e desinserção do ovário esquerdo à semelhança do realizado no ovário direito - Ligadura do ligamento largo esquerdo nas cadelas e estiramento nas gatas - Ligadura total (Figura 12C) e por transfixação (Figura 12D) das veias e artérias uterinas médias - Posicionamento de pinça vascular distal à cérvix - Ressecção do útero entre a pinça e a transfixação (Figura 12E) - Inspeção da cavidade abdominal - Omentalização do coto uterino - Celiorrafia

AV – Arteriovenoso.

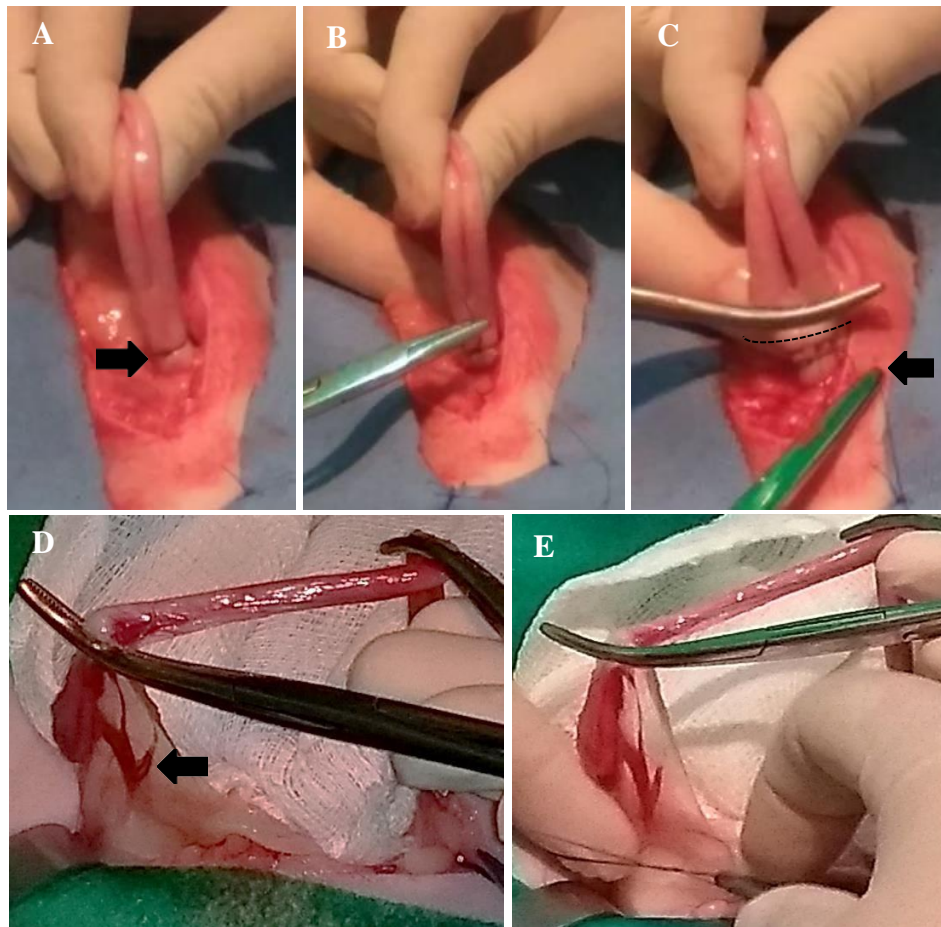


Figura 9. Fotos da execução da técnica cirúrgica de ovariossalpingohisterectomia invertida na espécie felina. Programa de Controle de Natalidade de Cães e Gatos da UFRRJ, setembro de 2018. **Figura A.** Execução da hemostasia no corpo uterino. Notar na seta a ligadura total já realizada distalmente à cérvix. **Figura B.** Execução de ligadura por transfixação no corpo uterino distal à ligadura total (A). **Figura C.** Momento anterior à ressecção uterina (linha tracejada), notar presença de pinça distal às ligaduras do corpo uterino. A ressecção uterina é realizada entre a pinça e a ligadura por transfixação. Notar o fio reparado com pinça hemostática para posterior omentalização (seta). **Figura D.** Momento da desinserção do ovário direito. Notar pinça hemostática posicionada distal ao ovário e o complexo arteriovenoso ovariano (seta). **Figura E.** Momento da execução da ligadura total no complexo arteriovenoso ovariano.

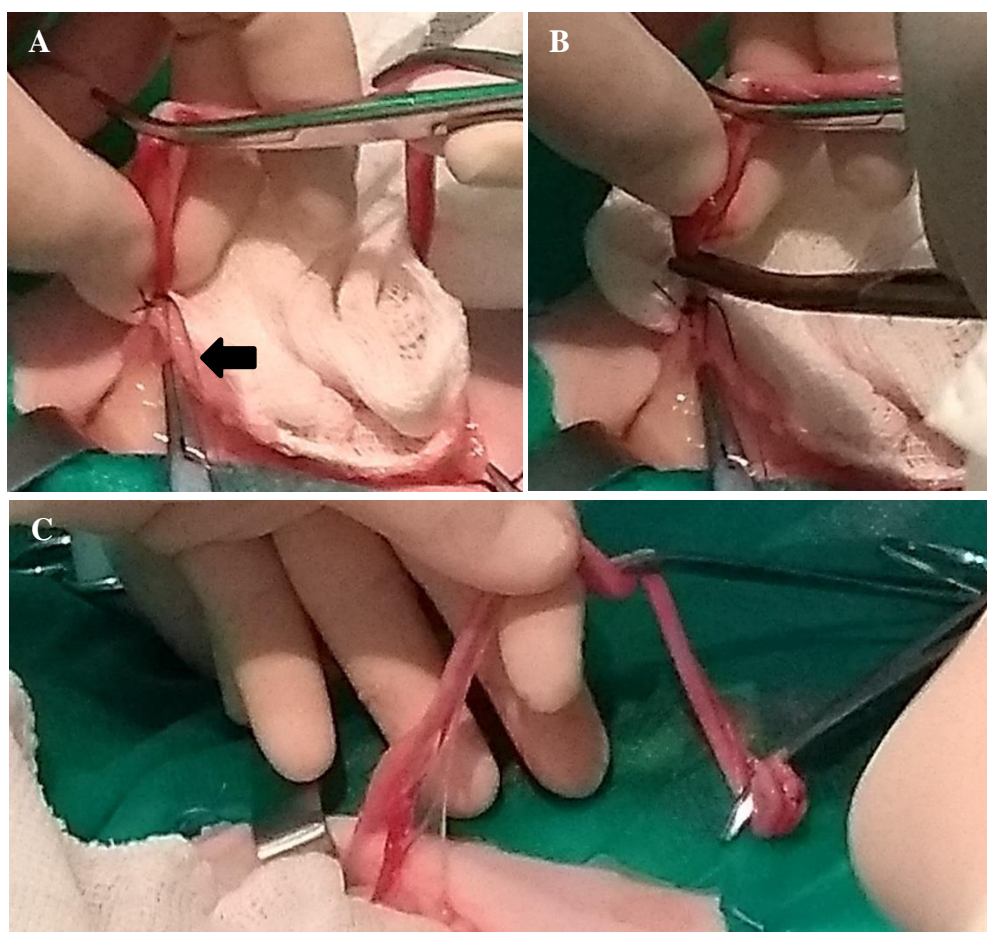


Figura 10. Fotos da execução da técnica cirúrgica de ovariossalpingohisterectomia invertida na espécie felina. Programa de Controle de Natalidade de Cães e Gatos da UFRRJ, setembro de 2018. **Figura A.** Após a execução das ligaduras (notar fio reparado com pinça hemostática em seta) e palpação ovariana. **Figura B.** Momento da secção do complexo arteriovenoso ovariano. Notar o cirurgião segurando com os dedos o ovário. **Figura C.** Momento de manipulação do ovário esquerdo. Notar ventroflexão uterina. Mesmas etapas de hemostasia e secção do pedículo ovariano foram realizadas no ovário esquerdo.

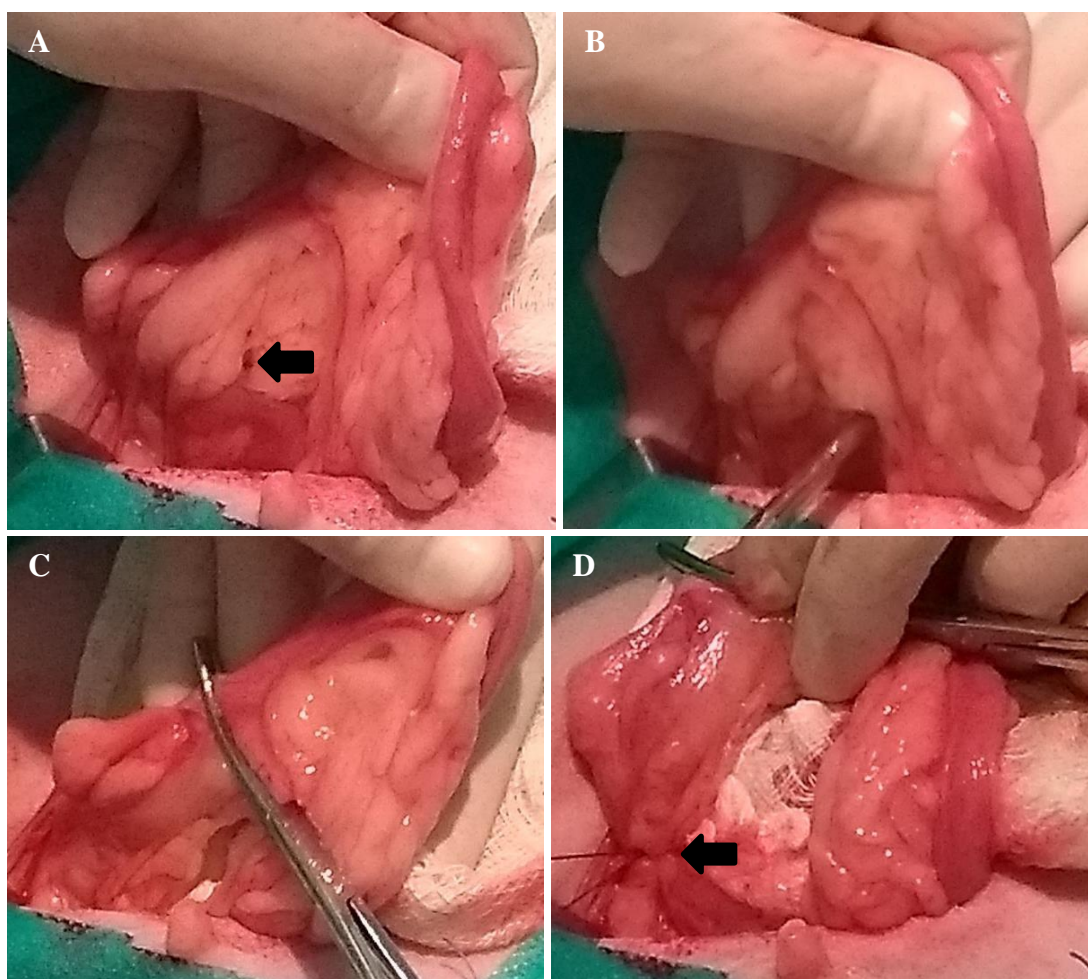


Figura 11. Fotos da execução da técnica cirúrgica de ovariosalpingohisterectomia tradicional na espécie canina. Programa de Controle de Natalidade de Cães e Gatos da UFRRJ, setembro de 2018. **Figura A.** Manipulação do ovário direito após celiotomia longitudinal mediana. Notar na seta a área livre de gordura. **Figura B.** Execução de janela em área livre de gordura com pinça hemostática. Notar grande quantidade de gordura no pedículo ovariano da cadela. **Figura C.** Posicionamento de pinça vascular distal ao ovário pela janela. **Figura D.** Momento posterior à execução de ligadura do complexo arteriovenoso ovariano. Notar na seta a ligadura total do complexo.

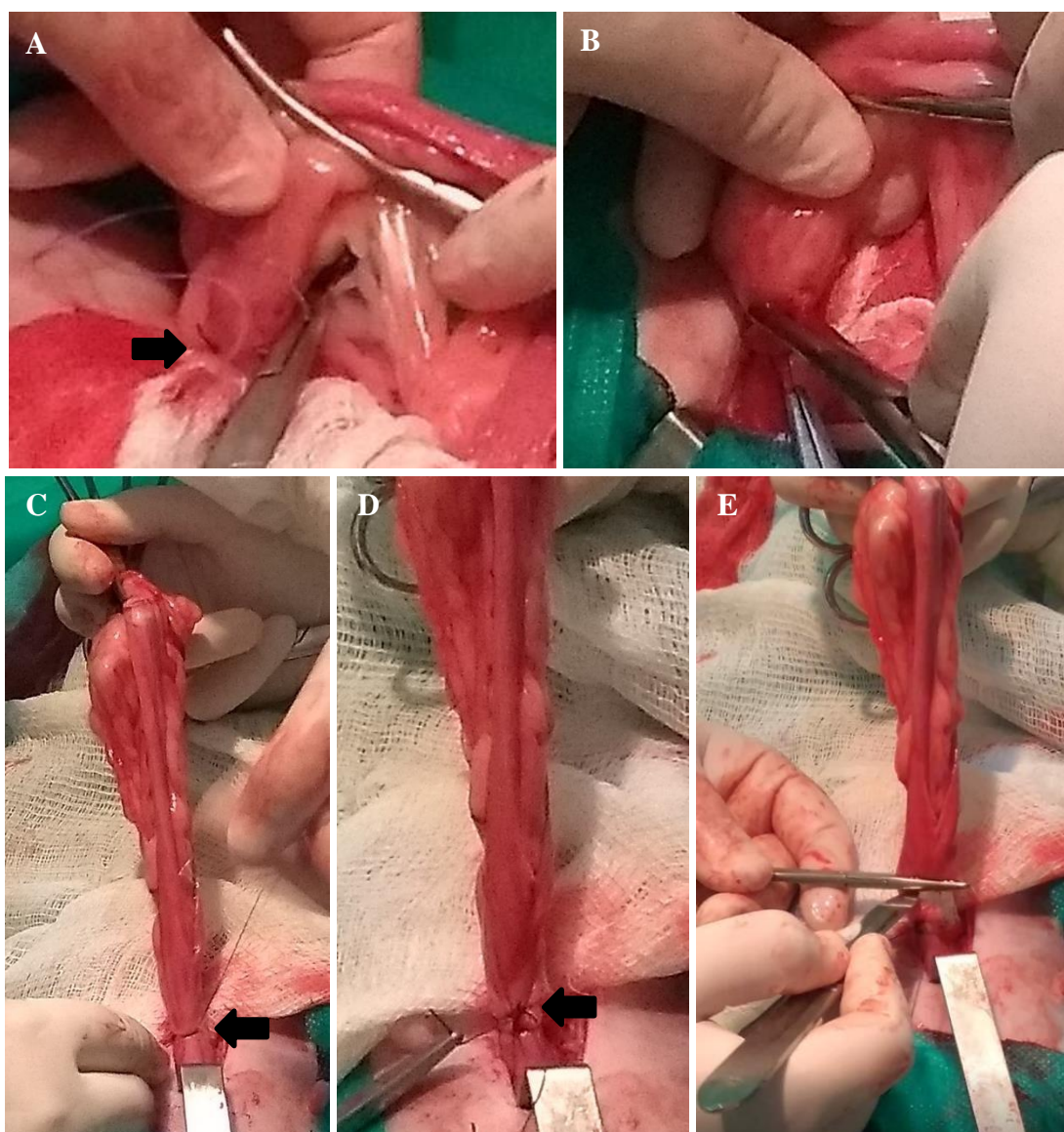


Figura 12. Fotos da execução da técnica cirúrgica de ovariossalpingohisterectomia tradicional na espécie canina. Programa de Controle de Natalidade de Cães e Gatos da UFRRJ, setembro de 2018. **Figura A.** Execução de ligadura por transfixação distal à ligadura total (**Figura 11D**) no complexo arteriovenoso ovariano. Notar agulha transpassando o complexo arteriovenoso ovariano na seta. **Figura B.** Momento da secção do pedículo ovariano direito com tesoura distal às ligaduras. Notar dedos do cirurgião sobre a bolsa ovariana segurando o ovário. Mesmas etapas foram executadas no ovário esquerdo. **Figura C.** Momento após execução de ligadura total (seta) distal à cervix uterina. **Figura D.** Momento posterior à execução de ligadura por transfixação (seta) localizada distal à ligadura total, ambas distais à cervix. Notar o fio da transfixação reparado com pinça vascular. **Figura E.** Momento da ressecção uterina com bisturi distal às ligaduras. Posteriormente será executada a omentalização do coto uterino.

As ligaduras e transfixações, assim como a omentalização do coto uterino, foram executadas com fio poliglactina 910 de número 2.0 ou 3.0 dependendo da espécie e porte do animal. A rafia da parede abdominal foi feita com pontos em “X” e fio inabsorvível

monofilamentar poliamida (nylon) de número 2.0, seguida da sutura do tecido celular subcutâneo com o fio poliglactina 910 de número 3.0 em padrão colchoeiro. A pele foi suturada com fio inabsorvível monofilamentar poliamida (nylon) ou polipropileno de número 3.0 em pontos em “X”.

3.6 Procedimento pós-operatório

O curativo constou de limpeza da área em torno da ferida cirúrgica com peróxido de hidrogênio 10% e aplicação de esparadrapo hipoalergênico sobre os pontos, além de roupa cirúrgica. Cada animal foi alocado em gaiola individual após extubação sob avaliação do anestesista ou auxiliar, sendo liberado assim que demonstrava sinais de recuperação anestésica como sustentação de cabeça, temperatura corporal normal e comportamento ativo.

Foi prescrito no pós-operatório para todas as cadelas amoxicilina com clavulanato (22mg/kg, a cada 12 horas) durante cinco dias, meloxicam (0,1mg/kg, a cada 24 horas) por três dias, dipirona sódica (25mg/kg, a cada oito horas), cloridrato de tramadol (3mg/kg, a cada oito horas) e lavagem da ferida com solução fisiológica e aplicação tópica de merthiolate spray. Para todas as gatas foi prescrito no pós-operatório amoxicilina com clavulanato (22mg/kg, a cada 12 horas) durante cinco dias, meloxicam (0,1mg/kg, a cada 24 horas) por três dias, dipirona sódica (12,5mg/kg, a cada 12 horas), cloridrato de tramadol (2mg/kg, a cada 12 horas) e lavagem da ferida com solução fisiológica e aplicação tópica de merthiolate spray. Recomendou-se repouso da paciente, uso de colar elisabetano e roupa cirúrgica até a retirada dos pontos em 10 dias após a cirurgia.

3.7 Avaliação das técnicas de ovariossalpingohisterectomia (OSH)

As técnicas de OSH foram avaliadas pelos cirurgiões por análises semiquantitativa e qualitativa relativas à facilidade de execução das técnicas, pela contagem do tempo cirúrgico e pela indicação de resposta álgica positiva de acordo com mudanças nos parâmetros observados pelo anestesista. Todas as análises estão descritas nos itens a seguir.

Foi registrado pelo mesmo membro da equipe, durante todo o estudo, o uso de pinças vasculares adicionais em cada paciente, além de qualquer intercorrência cirúrgica.

3.7.1 Análise comparativa das técnicas de ovariossalpingohisterectomia (OSH) pelos cirurgiões

3.7.1.1 Análise semiquantitativa

Após o procedimento cirúrgico o médico veterinário cirurgião e o auxiliar de cirurgia responderam ao questionário com formato de questões fechadas (quadro 4) no qual puderam avaliar algumas características referentes ao transoperatório em cada paciente. Este formato de questionário foi criado em adaptação a Da Silva e colaboradores (2013), cujo cirurgião avaliava em resposta ao questionário a facilidade de exposição à cérvix e aos ovários, sendo esta característica classificada como razoável (0), média (1) e boa (2). Em nosso estudo, criou-se um questionário de acordo com o quadro 4 e foram avaliadas as características de facilidade de manipulação sendo classificadas pelo cirurgião e pelo auxiliar de cirurgia como ruim (1), bom (2) e excelente (3). O nível de manipulação foi classificado como pouco (1), médio (2) ou intenso (3). Os cirurgiões não discutiam entre si a respeito destas características a serem avaliadas em cada paciente e, ao fim de cada cirurgia, imediatamente, preenchiam o questionário.

Quadro 4. Questionário de múltipla escolha (questões fechadas) utilizado para comparar características das duas técnicas de OSH realizadas em cadelas e gatas.

Nome do Animal: Espécie: () Canina () Felina Data: / /201_	Nome do Tutor: Técnica de OSH: () Invertida () Tradicional		
Facilidade de Manipulação para Hemostasia e Exérese	OVÁRIO DIREITO	OVÁRIO ESQUERDO	ÚTERO
	() Ruim () Bom () Excelente	() Ruim () Bom () Excelente	() Ruim () Bom () Excelente
Nível de Manipulação de Órgãos Adjacentes (Intestino e Vesícula Urinária)	() Pouco () Médio () Intenso		

Um dos itens avaliados foi a facilidade de manipulação para execução da hemostasia e secção uterina e desinserção dos ovários, permitindo analisar o nível de exposição visceral capaz de possibilitar acesso ao respectivo órgão para sua remoção.

Ainda, avaliou-se o grau de manipulação dos órgãos abdominais adjacentes ao sistema reprodutor (intestino e vesícula urinária), ou seja, os cirurgiões analisaram o quanto foi necessário manipular os órgãos adjacentes para realizar as etapas cirúrgicas da técnica em si.

3.7.1.2 Análise descritiva

Ao fim do estudo solicitou-se aos cirurgiões e ao avaliador externo (médico veterinário cirurgião que assistiu a todas as cirurgias) que redigissem um breve relatório com sua opinião a respeito da análise comparativa da técnica tradicional e invertida em cada espécie. Foi pedido que levassem em consideração as características anatômicas particulares de cada espécie e que mencionassem qualquer item, mesmo que sutil, que tivessem conferido quaisquer vantagens ou desvantagens em cada técnica. Foi solicitado que os cirurgiões não discutissem entre si a respeito desta avaliação.

3.7.2 Análise do tempo cirúrgico

O mesmo membro da equipe, durante todo o estudo, realizou a anotação dos tempos cirúrgicos descritos no quadro 5 por meio de um cronômetro, desta forma, registrava-se o tempo em minutos e segundos durante a cirurgia.

Quadro 5. Momentos cirúrgicos anotados durante a execução das técnicas de OSH em cadelas e gatas e observações da cirurgia.

Conclusão da celiotomia (ENTRADA À CAVIDADE ABDOMINAL)	<input type="text"/>
Fim da cirurgia (APÓS ÚLTIMO PONTO DE PELE)	<input type="text"/>
Uso de pinças hemostáticas adicionais	()SIM ()NÃO
Presença de hemorragia	()SIM ()NÃO

A partir destes registros calculou-se o tempo cirúrgico total (intervalo entre a entrada à cavidade abdominal e fim da execução do último ponto de pele), necessidade de pinças hemostáticas adicionais e ocorrência de hemorragias.

3.7.3 Análise da presença de estímulo algíco

O anestesista monitorou continuamente os parâmetros fisiológicos dos pacientes durante a anestesia e em momentos específicos (tração do pedículo ovariano direito e esquerdo, e do corpo do útero) ele foi informado, pelos cirurgiões, no início dos respectivos momentos descritos como primeiro, segundo ou terceiro ponto crítico (M1, M2 e M3). Portanto, esses momentos variaram conforme a técnica cirúrgica realizada e a descrição dos mesmos com seu respectivo ato cirúrgico está contida no quadro 6.

Quadro 6. Descrição dos momentos críticos durante a execução de OSH conforme a técnica cirúrgica utilizada (invertida e tradicional) em cadelas e gatas.

Momento Anestésico	Técnica Invertida	Técnica Tradicional
M1	Tração Uterina (TU)	Tração Ovariana Direita (TOD)
M2	Tração Ovariana Direita (TOD)	Tração Ovariana Esquerda (TOE)
M3	Tração Ovariana Esquerda (TOE)	Tração Uterina (TU)

Nos pontos críticos, o aumento superior a 20% de dois ou mais parâmetros (FC, *f* e PAS) foi registrado como resposta algíca positiva (HORTA GOMES, 2018). Na permanência da elevação dos valores por mais de 1 minuto após o fim do estímulo instituiu-se a administração do resgate analgésico.

3.8 Análise estatística

A análise estatística dos resultados obtidos na contagem dos tempos cirúrgicos (intervalos de tempos entre os grupos experimentais), nos dados da análise semiquantitativa (escores pontuáveis) e os dados do peso dos animais foi realizada por meio do programa estatístico SigmaPlot, versão 11.

Os escores da análise semiquantitativa da facilidade de execução das técnicas (facilidade de manipulação para realização de hemostasia e desinserção do ovário direito, ovário esquerdo e útero; nível de manipulação dos órgãos adjacentes para realização de OSH) foram

transformados em logaritmo para permitir comparação pelo teste de Mann Whitney. Utilizou-se o teste de normalidade de Shapiro-Wilk, seguido do teste t de Student, para comparação das médias das amostras independentes; em dados considerados não paramétricos utilizou-se o teste Mann Whitney (análise do peso dos pacientes e do tempo cirúrgico). Para a detecção de diferenças estatísticas significantes considerou-se $p < 0,05$ (5%),

4 RESULTADOS

Durante a seleção dos animais na espécie canina foram excluídas uma cadela com escore de condição corporal sete (escala de nove pontos) e três cadelas que apresentavam sinais clínicos de hemoparasitose. Tais animais foram encaminhados ao Serviço de Clínica dos Animais de Companhia do HV da UFRRJ para adequado tratamento. Não foi notada qualquer presença de dor pré-existente durante o pré-operatório após exame clínico minucioso nos pacientes.

Na espécie felina uma gata não foi levada pelo tutor ao dia da cirurgia e não foi possível novo contato, outra fugiu no transporte com o tutor ao caminho da avaliação clínica no Programa de Controle de Natalidade de Cães e Gatos. Uma das gatas durante o período de seleção apresentou comportamento agressivo não sendo possível seu exame clínico e coleta de sangue. Duas gatas foram encaminhadas para o Serviço de Clínica dos Gatos Domésticos da UFRRJ, pois apresentaram sinais suspeitos de infecção pelo Vírus da Imunodeficiência Felina (FIV) ou Vírus da Leucemia Viral Felina (FELV). Duas gatas apresentavam intensa produção de leite o que impediria a OSH através da linha alba e, portanto, foram excluídas do estudo. Em duas gatas detectou-se início de prenhez durante a OSH; seus respectivos tutores desconheciam informações referentes à cruza das pacientes e no exame clínico não foi constatado qualquer indício de gestação, então, deu-se prosseguimento à castração após decisão dos tutores e autorização para a cirurgia já que ambas estavam em período transoperatório, entretanto, mesmo submetidas à OSH, foram excluídas do estudo.

O peso das cadelas variou entre 3,0 e 18,0 quilos (gráfico 1) e das gatas entre 2,1 e 3,8 quilos (gráfico 2). Metade das cadelas era sem raça definida (SRD) e na outra metade a raça Pinscher e a Blue Hiller obtiveram dois integrantes de cada; as demais raças (Labrador, Poodle, Boxer, Teckel, Chow Chow, York-Shire, Shih-Tzu e Pug) foram representadas com um integrante de cada uma. Nenhuma gata tinha raça definida (SRD).

Gráfico 1. Peso (kg) e raça das cadelas que foram submetidas a duas técnicas de OSH (Invertida e Tradicional). O peso teve variação entre 3,0 e 18,0 kg.

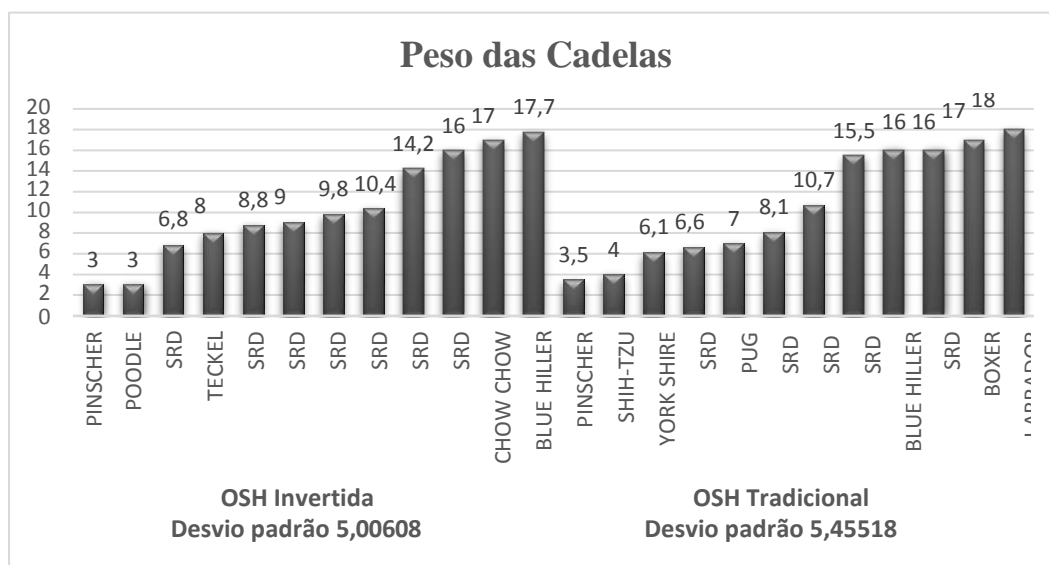
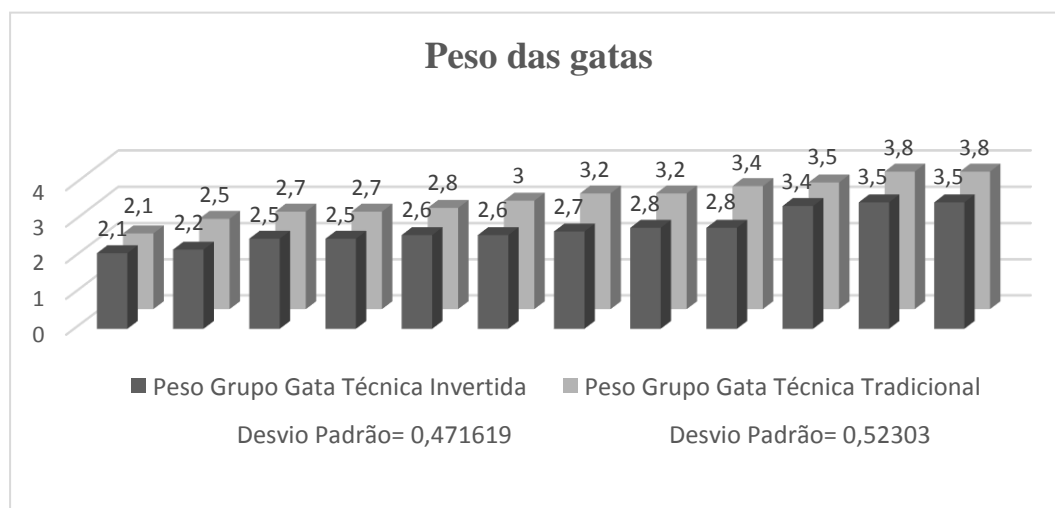


Gráfico 2. Peso (kg) das gatas que foram submetidas a duas técnicas de OSH (Invertida e Tradicional). O peso obteve variação entre 2,1 e 3,8kg.



Entre os grupos da espécie canina (CI e CT) não foi notada diferença estatística ($p=0,954$) na avaliação do peso dos animais; o mesmo ocorreu na comparação entre os grupos da espécie felina (GI e GT) com valor de $p=0,165$.

Durante os procedimentos cirúrgicos não foi observada hemorragia intensa dos tecidos da parede corporal, tampouco na manipulação visceral e, ainda, nenhuma complicação cirúrgica grave; somente foi necessário o uso de uma pinça hemostática adicional no corpo uterino de uma gata após manipulação e ruptura parcial da serosa e muscular uterina, portanto o índice de

complicações cirúrgicas totaliza 2%. Houve complicações pós-cirúrgicas em duas gatas do grupo GT que apresentaram no pós-operatório aumento de volume na região dos pontos com consistência firme e sem dor, entretanto, na palpação abdominal não havia indícios de eventração; solicitou-se ultrassonografia abdominal para elucidação. Nenhum dos tutores realizou o exame e houve regressão total do volume abdominal nas duas pacientes com cerca de vinte dias de pós-operatório.

4.1 Análise comparativa das técnicas de ovariosalpingohisterectomia (OSH) pelos cirurgiões

4.1.1 Análise semiquantitativa em cadelas

Os dados obtidos pela avaliação semiquantitativa por meio de escores pontuados pelos cirurgiões (cirurgião e auxiliar de cirurgia) estão apresentados na tabela 1. É possível observar que a técnica invertida em cadelas demonstrou maior facilidade de manipulação dos ovários direito e esquerdo, com maior seleção do escore excelente (87,5% e 100% respectivamente) quando comparada com a técnica tradicional na mesma espécie (62,5% e 79,17% respectivamente), e houve diferença estatisticamente significativa no ovário direito ($p=0,042$) e no ovário esquerdo ($p=0,021$). Também foi possível notar que na técnica cirúrgica tradicional foram atribuídos os escores bom e ruim, no que se refere à facilidade de manipulação para exérese e hemostasia ovariana, em maior quantidade quando comparada à técnica invertida (tabela 1).

Tabela 1. Avaliação semiquantitativa da facilidade de manipulação para realização de hemostasia e desinserção do ovário direito, ovário esquerdo e secção do útero de cadelas do Programa de Controle de Natalidade de Cães e Gatos da UFRRJ para execução de OSH por meio de duas diferentes técnicas cirúrgicas: tradicional (CT) e invertida (CI), de agosto de 2018 a janeiro de 2019. Os dados estão expressos em número de animais classificados pelo cirurgião e auxiliar em cada escore, percentual de classificação e comparação entre os grupos pelo teste estatístico não paramétrico de Mann-Whitney.

ESCORES	OVÁRIO DIREITO			OVÁRIO ESQUERDO			ÚTERO		
	EXC	BOM	RUIM	EXC	BOM	RUIM	EXC	BOM	RUIM
GRUPOS	CI			CI			CI		
	21 87,5%	3 12,5%	0	24 100%	0	0	24 100%	0	0
CT			CT			CT			
	15 62,5%	7 29,2%	2 8,3%	19 79,2%	4 16,6%	1 4,2%	23 95,8%	1 4,2%	0
	p = 0,042*			p = 0,021*			p = 0,338		

EXC – excelente; * diferença estatisticamente significativa ao nível de 5% ($p < 0,05$)

No que se refere à facilidade de manipulação para secção e hemostasia uterina nas cadelas nota-se que a técnica invertida revelou escore excelente em todos os animais, já a tradicional obteve pontuação 2 (bom) em uma cadela e, portanto, teve escore excelente em 95,83% dos animais operados. Na comparação estatística não houve diferença entre os grupos ($p=0,338$).

Outra característica avaliada de forma semiquantitativa foi o nível de manipulação dos órgãos adjacentes (vesícula urinária e intestino) durante a OSH (tabela 2). No grupo invertida houve 75% dos animais avaliados com escore 1 (pouco) e 25% com o 2 (médio). Na técnica tradicional houve 79,17% avaliados com escore 1 (pouco), 8,33% escore 2 (médio) e 12,5% score 3 (intenso). Na análise estatística dos dados não houve diferença entre os grupos, sendo $p=0,944$.

Tabela 2. Avaliação semiquantitativa do nível de manipulação dos órgãos adjacentes para realização de OSH em cadelas do Programa de Controle de Natalidade de Cães e Gatos da UFRRJ por meio de duas diferentes técnicas cirúrgicas: tradicional (CT) e invertida (CI), de agosto de 2018 a janeiro de 2019. Os dados estão expressos em número de animais classificados pelo cirurgião e auxiliar em cada escore, percentual de classificação e comparação entre os grupos pelo teste estatístico não paramétrico de Mann-Whitney.

NÍVEL DE MANIPULAÇÃO DOS ÓRGÃOS ADJACENTES			
ESCORES	POUCO	MÉDIO	INTENSO
GRUPOS	CI	6 25%	0
	CT	2 8,3%	3 12,5%
p = 0,944			

Os dados brutos da análise semiquantitativa em cadelas encontram-se no anexo B.

4.1.2 Análise semiquantitativa em gatas

Na tabela 3 é possível observar os resultados dos escores relacionados à facilidade de manipulação para hemostasia e desinserção dos ovários em gatas.

Tabela 3. Avaliação semiquantitativa da facilidade de manipulação para realização de hemostasia e desinserção do ovário direito, ovário esquerdo e útero de gatas atendidas no Programa de Controle de Natalidade de Cães e Gatos da UFRRJ para execução de OSH por meio de duas diferentes técnicas cirúrgicas: tradicional (GT) e invertida (GI), de agosto de 2018 a janeiro de 2019. Os dados estão expressos em número de animais classificados pelo cirurgião e auxiliar em cada escore, percentual de classificação e comparação entre os grupos pelo teste estatístico não paramétrico de Mann-Whitney.

ESCORES	OVÁRIO DIREITO			OVÁRIO ESQUERDO			ÚTERO			
	EXC	BOM	RUIM	EXC	BOM	RUIM	EXC	BOM	RUIM	
GRUPOS	GI	24 100%	0	0	24 100%	0	0	24 100%	0	0
	GT	22 91,6%	1 4,2%	1 4,2%	22 91,6%	1 4,2%	1 4,2%	23 95,8%	1 4,2%	0
p = 0,162			p = 0,162			p = 0,338				

EXC – excelente.

Valores semelhantes foram atribuídos tanto para o ovário direito quanto para o esquerdo, dessa maneira, todas as gatas do grupo GI foram classificadas com escore excelente e na técnica tradicional houve um escore bom e um ruim (4,17% cada) na avaliação ovariana. Não houve diferença estatística na comparação dos dados dos ovários direito e esquerdo, obtendo-se o mesmo número de $p=0,162$. Na avaliação da mesma característica no útero, observou-se que todas as gatas obtiveram escore excelente na técnica invertida e uma gata foi pontuada com escore bom na técnica tradicional, sendo $p=0,338$.

Assim como nas cadelas, na análise semiquantitativa na avaliação do cirurgião e auxiliar de cirurgia foi pontuado o nível de manipulação dos órgãos adjacentes (vesícula urinária e intestino) durante a cirurgia de OSH das gatas. Notou-se menor manipulação dos órgãos do grupo da técnica invertida com 91,67%, quanto a 87,5% do grupo da técnica tradicional (tabela 4). Ainda, foi dado escore médio de manipulação para dois animais do grupo da técnica invertida (8,33%) e três do grupo da técnica tradicional (12,5%). Entretanto, estatisticamente não houve diferença na comparação dos grupos, sendo $p=0,654$.

Tabela 4. Avaliação semiquantitativa do nível de manipulação dos órgãos adjacentes para realização de OSH em gatas do Programa de Controle de Natalidade de Cães e Gatos da UFRRJ por meio de duas diferentes técnicas cirúrgicas: tradicional (GT) e invertida (GI), agosto de 2018 a janeiro de 2019. Os dados estão expressos em número de animais classificados pelo cirurgião e auxiliar em cada escore, percentual de classificação e comparação entre os grupos pelo teste estatístico não paramétrico de Mann-Whitney.

NÍVEL DE MANIPULAÇÃO DOS ÓRGÃOS ADJACENTES				
ESCORES	POUCO	MÉDIO	INTENSO	
GRUPOS	GI	22 91,6%	2 8,3%	0
	GT	21 87,5%	3 12,5%	0
$p = 0,654$				

Os dados brutos da análise semiquantitativa em gatas encontram-se no anexo C.

4.1.3 Análise qualitativa descritiva das técnicas de ovariossalpingohisterectomia (OSH)

O cirurgião, o auxiliar de cirurgia e um avaliador externo à equipe cirúrgica (também cirurgião veterinário) realizaram comparação entre as técnicas empregadas no estudo nas espécies estudadas e descreveram sua opinião pessoal. A saber o relatório do cirurgião na íntegra:

“A técnica de OSH invertida apresentou vantagem quando comparada a técnica tradicional, sobretudo na espécie canina, devido a maior facilidade de exposição dos pedículos ovarianos, uma vez que na espécie canina os pedículos são mais fixos à parede abdominal e possuem menor exposição quando comparados à espécie felina. Nesta técnica, uma vez que ligamos e transfixamos o corpo do útero, temos uma maior mobilidade do conjunto, o que confere uma melhor exposição dos pedículos ovarianos, sobretudo o pedículo ovariano direito que é mais cranial, facilitando no momento da sua ligadura e da transfixação. Cabe ressaltar que as cadelas operadas no projeto tinham um peso corporal de no máximo 20 Kg, o que também facilita o desempenho da técnica, sendo importante a realização de mais animais com pesos corporais acima de 20 Kg para uma melhor comparação entre elas. A espécie felina por sua vez possui uma exposição maior do pedículo ovariano inclusive na técnica tradicional, o que provavelmente fez com que eu não sentisse tanta diferença na facilidade de realização dos diferentes procedimentos. No que diz respeito ao tempo cirúrgico, não houve grande diferença entre as técnicas nas duas espécies, mas apesar de realizarmos 48 procedimentos no total, ainda necessito aprimorar a técnica de OSH invertida e me adaptar ao procedimento, sendo assim acredito que possa diminuir o tempo cirúrgico uma vez que a técnica invertida facilita a exposição, e por isso a ligadura e a transfixação do pedículo ovariano”.

De acordo com o cirurgião, a técnica invertida facilita a exposição ovariana na espécie canina, o que é significativo principalmente no ovário direito durante sua exposição. Já na espécie felina não observou diferença em sua opinião na comparação com a técnica tradicional. O auxiliar de cirurgia também descreveu a comparação das técnicas, a saber na íntegra:

“A técnica de OSH Invertida, quando comparada à técnica Tradicional, demonstra vantagens significativas no que diz respeito à tração e visualização dos pedículos ovarianos em cadelas. A secção do corpo do útero e do ligamento largo permitiram a melhor manipulação e disposição das estruturas remanescentes, o que facilitou o acesso para a transfixação e secção dos pedículos ovarianos, principalmente quando a técnica foi realizada nas cadelas de maior peso. Nas gatas tanto a técnica Tradicional quanto à Invertida permitiu excelente visualização e

acesso a todo trato reprodutivo, não tendo sido notada diferença significativa na praticidade de uma das técnicas quando comparada à outra”.

Conforme a opinião do auxiliar de cirurgia também não foi notada diferença entre as técnicas na espécie felina; segundo ele nas cadelas de maior peso revela-se diferença significativa relacionada à facilidade de acesso ovariano por maior visualização dos pedículos ovarianos.

O avaliador externo relata que a exposição ovariana foi maior na técnica invertida na espécie canina e acredita que houve menos manipulação intestinal durante o isolamento ovariano, não notou diferenças significativas na execução das técnicas na espécie felina, conforme a sua opinião relatada a seguir.

“Na espécie canina foi possível observar maior facilidade de expor os ovários, de trazê-los para fora da cavidade abdominal, sobretudo o direito, na técnica invertida quando comparada com a tradicional, pois a flexão cranial do útero permitia que o cirurgião realizasse a hemostasia do complexo arteriovenoso ovariano mais facilmente, não era necessária grande manipulação do mesmo durante sua secção. Nas cadelas com maior gordura nos ligamentos a flexão cranial parece auxiliar na exposição do ovário direito por ser mais cranial, não percebi grande esforço do cirurgião para tracionar o pedículo ovariano nesta espécie na execução da técnica invertida. Já na tradicional, notei um esforço maior para tracionar o pedículo ovariano direito nesta espécie. A manipulação intestinal para expor os ovários, anterior à remoção ovariana, na técnica invertida me pareceu menor, pois com o útero livre de suas inserções à cavidade abdominal, sua flexão cranial parece permitir maior mobilização ovárica. Não percebi diferença na execução das técnicas na espécie felina, talvez pelos ligamentos das gatas terem pouca gordura e serem bem finos, assim como o ovário já ser visualizado com facilidade devido a bolsa ovariana encobri-lo apenas parcialmente. ”

4.2 Análise do tempo cirúrgico

A contagem do tempo cirúrgico total se iniciou após incisão na parede abdominal e cessou após a execução do último ponto de sutura da pele. A média do tempo no grupo CI foi de 23'±3,029', e no grupo CT foi de 21'±3,857', sem diferença estatística entre os grupos (p=0,190). A média de tempo no grupo GI foi de 16'±1,321', e no grupo GT foi de 15'±0,525',

e também não houve diferença estatística entre os grupos ($p=0,529$). Os dados brutos da análise do tempo cirúrgico encontram-se no anexo D.

4.3 Análise da presença de estímulo algíco

Durante o transoperatório dos animais o anestesiista monitorou continuamente os parâmetros fisiológicos e era informado pelos cirurgiões nos momentos dos pontos críticos de dor na OSH, como tração do ovário direito (TOD), tração do ovário esquerdo (TOE) e tração do corpo do útero (TU). A ocorrência de resgates analgésicos em cada grupo está demonstrada na tabela 5.

Tabela 5. Resgates analgésicos realizados durante o transoperatório em cadelas e gatas submetidas a OSH por duas técnicas (Invertida e Tradicional). Os dados estão expressos em número de animais resgatados em relação ao número total de cada grupo (12) e o percentual de resgates, em cada grupo, relativo à possibilidade total de resgates em cada animal (3 resgates por animal = 36 possibilidades de resgate por grupo).

Grupo de Tratamento	TOD	TOE	TU	Porcentagem
CT	5/12	0/12	0/12	13,88%
CI	0/12	0/12	0/12	0%
GT	0/12	3/12	0/12	8,33%
GI	3/12	2/12	1/12	16,66%

CT= Cadela Tradicional; CI= Cadela Invertida; GT= Gata Tradicional; GI= Gata Invertida TOD=Tração do ovário direito; TOE=Tração do ovário esquerdo; TU=Tração uterina

Foram realizados resgates analgésicos nas duas espécies, com menor número na espécie canina, na qual houve resgates apenas no grupo tradicional, no momento da tração ovariana direita (5 resgates). Na espécie felina houve resgates nos dois grupos, em três animais em cada grupo. Os resgates no grupo GT ocorreram durante a TOE nas três gatas, enquanto no grupo GI uma paciente foi resgatada durante a TU e na TOD, e outras duas foram resgatadas na TOD e TOE, gerando portanto seis resgates neste grupo.

Os dados brutos da análise da presença de estímulo algíco nas cadelas encontram-se nos anexos E e F, e os dados brutos das gatas nos anexos G e H.

5 DISCUSSÃO

Durante a realização deste estudo não houve graves complicações cirúrgicas e nem presença de hemorragias, provavelmente devido à exclusão dos pacientes com trombocitopenia e de animais com sinais de cio, já que há maior predisposição aos acidentes hemorrágicos quando o paciente é submetido à cirurgia em estro (HEDLUND, 2008) ou quando está clinicamente comprometido (trombocitopenia e anemia) (SANTOS, et al., 2009). Ainda, a experiência do cirurgião certamente contribuiu para tais resultados porque o índice de hemorragias em cirurgias de ovariossalpingohisterectomia (OSH), em sua maioria, está associado à inexperiência do cirurgião (SANTOS et al., 2009).

A única complicação transoperatória encontrada neste estudo foi a ruptura parcial da serosa e muscular uterina de uma gata do grupo da técnica invertida. A paciente pesava somente 2,1 kg e era jovem e, por isso, o tamanho diminuto de suas vísceras e seu desenvolvimento corporal imaturo podem ter facilitado o rompimento uterino sob tração, já que os tecidos pediátricos são considerados mais frágeis em comparação aos dos adultos e por isso sua manipulação requer cautela (HEDLUND, 2008; FIGUEIREDO, 2010).

Nas técnicas tradicionais de OSH, dentre as possíveis variações está o número de pinças utilizadas para hemostasia do complexo arteriovenoso ovariano. A técnica das três pinças é a mais frequentemente citada na literatura (FINGLAND, 1996; STONE, 2007; HEDLUND, 2008, CARLO & BORGES, 2012) entretanto, no presente estudo, optou-se pelo padrão de hemostasia da técnica de Dávid et al (2000) com uso de apenas uma pinça hemostática, por preferência da mestranda, obtendo-se eficácia no procedimento em todos os animais.

Os tempos cirúrgicos observados em nosso estudo foram adequados, semelhantes a outros estudos na OSH em cadelas (MALM et al., 2004; FERREIRA et al., 2015). A técnica invertida revelou-se como uma técnica de OSH de rápida execução, assim como a técnica tradicional nas espécies canina e felina, pois na contagem do tempo cirúrgico não houve diferença estatística significativa. O baixo tempo cirúrgico é relevante porque a maior ocorrência de complicações está relacionada com maior duração do tempo de anestesia (MURARO & WHITE, 2014).

A técnica invertida pode ser considerada uma cirurgia de fácil execução, pois mesmo perante apresentação prévia e treinamento em apenas um paciente (piloto), o cirurgião e auxiliar de cirurgia foram capazes de realizar as técnicas tradicional e invertida em tempos semelhantes. Esperava-se maior tempo cirúrgico na técnica invertida, já que a técnica tradicional é realizada

frequentemente pela equipe que participou deste estudo. Assim, a experiência prática dos médicos veterinários não gerou menor tempo de execução da técnica tradicional mesmo sendo um fator relevante, pois a falta de experiência pode elevar o tempo operatório da OSH (ATALLAH et al., 2013).

A técnica invertida em cadelas propiciou maior facilidade de manipulação dos ovários direito e esquerdo, demonstrado pelo maior número de escore excelente pontuado pelo cirurgião e auxiliar, quando comparada com a técnica tradicional na mesma espécie. A flexão cranial uterina para realização das ligaduras dos complexos arteriovenosos ovarianos promove maior exposição ovariana, facilitando com isso sua manipulação, hemostasia e secção do pedículo. A análise qualitativa descritiva do cirurgião, auxiliar de cirurgia e avaliador externo da técnica invertida ratifica tais informações, pois foi relatado que a liberação do útero de seus ligamentos à cavidade abdominal realizada na técnica invertida permitiu maior mobilização do conjunto.

Na espécie felina não houve diferença estatística entre os escores de avaliação da facilidade de manipulação ovariana e do útero nos grupos do estudo. Isto provavelmente é devido à maior facilidade na execução das técnicas de OSH nesta espécie, porque o pequeno porte das gatas, menor tamanho das vísceras e área corporal permitem melhor acesso aos pedículos ovarianos, o que facilita sua manipulação, hemostasia e desinserção.

A manipulação dos órgãos adjacentes (intestino e vesícula urinária) foi avaliada de forma semiquantitativa e não houve diferença estatística entre os grupos de estudo. Acredita-se que os resultados obtidos sejam inerentes à técnica cirúrgica usada, já que na maioria das vezes em que houve manipulação dos órgãos mais intensamente foi devido à repleção vesical dos pacientes, o que está relacionado ao tempo de jejum e micção do animal.

A anatomia da cadela desafia a realização da OSH, pois seu ovário direito situa-se mais cranial no abdômen em comparação ao esquerdo (HEDLUND, 2008), o que pode ser considerado como um ponto crítico na cirurgia e dificultá-la, tornando necessária sua maior tração para permitir as ligaduras no complexo arteriovenoso ovariano. O maior número de resgates analgésicos efetuados no momento da tração do ovário direito nas cadelas do presente trabalho corrobora tal observação. A fim de facilitar a exposição ovariana direita, sugere-se na técnica invertida a remoção do ovário esquerdo previamente ao direito, pois, uma vez que o corpo do útero já foi seccionado, o acesso ao ovário direito fica ainda mais ampliado.

Na espécie felina foi realizado o mesmo número de resgates analgésicos durante a OSH nas duas técnicas avaliadas, revelando não existir diferença na produção do estímulo alérgico entre a técnica invertida e tradicional nesta espécie. Novamente o momento de maior estímulo

álgico foi o da tração ovariana direita, devido aos mesmos motivos expostos acima para a espécie canina (HEDLUND, 2008).

A técnica de OSH em geral, é prejudicada em cadelas de maior peso corporal, pois há elevada quantidade de gordura nos ligamentos desses animais e o aumento do peso é considerado um fator de risco para a ocorrência de complicações nesta cirurgia (MURARO & WHITE, 2014). Nestes pacientes, a técnica invertida pode ser vantajosa porque permite a flexão cranial uterina, principalmente em cadelas de maior peso, facilitando a manipulação ovariana e desinserção do órgão. Dessa forma, na tentativa de reduzir as chances de complicações cirúrgicas nestes pacientes, novos estudos em cadelas com peso corporal a cima de 18 kg devem ser desenvolvidos para avaliar os benefícios da técnica invertida nesses animais.

6 CONCLUSÃO

A técnica de ovariossalpingohisterectomia (OSH) Invertida promove a flexão cranial uterina, o que permite maior facilidade de manipulação para hemostasia e desinserção dos ovários na espécie canina em comparação à técnica Tradicional.

Não há diferença na manipulação visceral entre a técnica Invertida e a Tradicional nas cadelas e gatas.

O tempo cirúrgico total é semelhante nas técnicas Invertida e a Tradicional de OSH, sendo ambas consideradas rápidas quando executadas na espécie canina e felina.

A técnica Tradicional de OSH pode produzir maior estímulo algico na espécie canina comparada à Invertida. Não há diferença na produção de estímulo algico entre as técnicas na espécie felina.

7 REFERÊNCIAS BIBLIOGRÁFICAS

- ACLAND, H.M. Sistema Reprodutivo Feminino: Anomalias do desenvolvimento do sistema feminino. In: THOMSON, R.G.. **Patologia veterinária especial**. São Paulo: Manole, Cap. 15, P. 711-740, 1990.
- ALVES, A.E.; COVIZZI, G.J. Anatomia do Sistema Genital feminino. *In.*: APPARÍCIO, M.; VICENTE, W.R.R. **Reprodução e Obstetrícia em Cães e Gatos**. São Paulo: MedVet, cap. 2, p. 9-15, 2015.
- ATALLAH, F.A.; SILVA, R.S.; RAMOS, M.L.M.; OLIVEIRA, A.L.A.; FRANÇA T.N.; BRITO, M.F. Complicações pós-cirúrgicas em cadelas submetidas a ovário-histerectomia no Rio de Janeiro. **Revista Brasileira de Medicina Veterinária**, Rio de Janeiro, v.35, p. :61-69, 2013.
- BOZA, S.; LUCAS, X.; ZARELLI, M.; SOLER, M.; BELDA, E.; AGUT, A. Late Abscess Formation Caused by Silk Suture Following Hysterectomy in a Female Dog. **Reproduction in Domestic Animals**, Espanha, v. 45, p. 934–936, 2010.
- CARLO, R.J.D.; BORGES, A.P.B. **Técnicas Operatórias do Sistema Reprodutor**. In: OLIVEIRA, A.L. **Técnicas Cirúrgicas em Pequenos Animais**. Rio de Janeiro: Elsevier. 1 ed. cap.19, p. 447-472, 2012.
- CHANG, J.; JUNG, J. YOON, J.; CHOI, M.; PARK, J.H.; SEO, K.M; JEONG, S.M. Segmental Aplasia of the uterine horn with ipsilateral renal agenesis in a cat. **Journal of Veterinary Medical Science**, Tokyo, v. 70, n. 6, p. 641-643, 2008.
- CHEVILLE, N. **Introdução à patologia veterinária**. São Paulo: Ed. Manole. 3 ed. 482 p. p 335. 2009.
- DALECK, C.R.; DE SOUZA, F.F.; MARTINS, M.I.M.; DE NARDI, A.B. **Neoplasias do Sistema Reprodutor Feminino**. In: DALECK, C.R.; DE NARDI, A.B. **Oncologia em cães e gatos**, 2 ed., Rio de Janeiro: ROCA, cap. 43, p. 797-812, 2016.
- DÁVID, T.; KASPER, I.; KASPER, M. **Atlas der Kleintierchirurgie: Weichteilchirurgie**. Hannover: Schlütersche, p. 394-396, 2000.
- DE NARDI, A.B.; FERREIRA, T.M.M.R.; ASSUNÇÃO, K.A. **Neoplasia Mamária**. In: DALECK, C.R.; DE NARDI, A.B. **Oncologia em cães e gatos**, 2 ed., Rio de Janeiro: ROCA, cap. 40, p. 727-756, 2016.

DYCE, K.M.; SACK, W.O.; WENSING, C.J.G. **Tratado de Anatomia Veterinária**. 2 ed. Rio de Janeiro: Guanabara Koogan, Cap. 15, p. 645-647, 1997.

FERREIRA, A.R.A.; SILVA, W.M.; SOUZA M.R.; ZIEMER, L.C.; MARTINS FILH, E.F.; GUIMARÃES, J.E.; COSTA NETO, J.M. Comparação entre as abordagens lateral direita e mediana ventral em cadelas submetidas à ovarioossalpingo-histerectomia. **Arquivo Brasileiro de Medicina Veterinária e Zootecnia**, Belo Horizonte, v.67, n.4, p.984-992, 2015.

FERREIRA, G.S.; PHILLIPE, H.; MONTEIRO G.; LUZ M.J.; ZORRÓN, R.; ABREU, O.A.L. Ovariosalpingohisterectomia em cadela por acesso único – “Single port”: Relato de caso. **Medvep - Revista Científica de Medicina Veterinária - Pequenos Animais e Animais de Estimação**, Curitiba, v. 9, n. 31, p. 672-676, 2011.

FIGUEIREDO, M. S. **Castração Pré-Púbere em Cães e Gatos: Benefícios e Riscos - Revisão de Literatura**. Monografia (Residência em Medicina Veterinária) – Universidade Federal de Minas Gerais, Pós-graduação *Lato sensu* em Residência em Medicina Veterinária, Belo Horizonte, 44 f., 2011.

FINGLAND, R.B. Útero. In: BOJRAD, M.J., BIRCHARD, S.J. TOMLINSON, J.L. **Técnicas atuais em cirurgia de pequenos animais**. 3 ed. São Paulo: Roca, p. 375-380, 1996.

GETTY, R.; SISSON, S.; GROSSMAN, J.D. **Sisson/Grossman Anatomia dos Animais Domésticos**. 5. ed. Rio de Janeiro: Guanabara Koogan, 1986.

GRADELA, A.; MACEDO, A.G.C.; MATOS, M.H.T.; LIMA, R.S.; FRANZO, V.S. Defeitos congênitos raros associados à hérnia de Morgagni e à aplasia segmentar de corno uterino em cadela: Relato de caso. **Semina: Ciências Agrárias**, Londrina, v. 34, n. 4, p.1841-1849, ago. 2013.

HAFEZ, B.; HAFEZ, E.S.E. **Reprodução Animal**. 7 ed. São Paulo: Manole, cap.2, p. 13-29, 2004.

HEDLUND, C.S. Cirurgia dos sistemas reprodutivos e genital. In: FOSSUM, T. W (Ed.). **Cirurgia de pequenos animais**. 3. ed. São Paulo: Roca, cap.26, p.702-774, 2008.

HORTA GOMES, V. **Nalbufina, butorfanol e morfina no controle da dor pós-operatória imediata em cadelas submetidas a ovariohisterectomia eletiva**. Tese (Doutorado em Medicina Veterinária – Ciências Clínicas) – Instituto de Veterinária, Programa de Pós-graduação em Medicina Veterinária, Universidade Federal Rural do Rio de Janeiro. Rio de Janeiro, 2018.

JONES, T.C.; HUNT, R.D.; KING, N.W. Patologia Veterinária. São Paulo: Manole. 6 ed. 1415 p. p 1185. 2000.

MALM, C.; SAVASSI-ROCHA, P.R.; GHELLER, V.A.; OLIVEIRA, H.P.; LAMOUNIER, A.R.; FOLTYNECK, V. Ovário-histerectomia: estudo experimental comparativo entre as abordagens laparoscópica e aberta na espécie canina. Intra-operatório-I. **Arquivo Brasileiro de Medicina Veterinária e Zootecnia**, Belo Horizonte, v.56, n.4, p.457-466, 2004.

MIGLIARI, R.; DE VUONO, R.S. Ovario salpingo histerectomia em cadelas e gatas - proposta de novos procedimentos. **Revista de Educação Continuada CRMV·SP**. São Paulo, v.3, n.3, p. 28-32, 2000.

MINGUEZ, R.E.; MARTINEZ-DARVE; J.G., CUESTA, M.M. Ovariohisterectomia de gatas e cadelas pelo flanco. **Revista Brasileira de Reprodução Animal**, Belo Horizonte, v.29, n.3/4, p.151-158, jul./dez, 2005.

MURARO, L.; WHITE, R.S. Complications of ovariohysterectomy procedures performed in 1880 dogs. **Tierärztliche Praxis. Ausgabe K, Kleintiere/Heimtiere**, Stuttgart. v. 42, n. 5, p.297-302, 2014.

NATALINI, C.C. Teoria e técnica em anestesiologia veterinária. Porto Alegre: Artmed, cap. 1, p. 20-28, 2007.

PAULA, P.M.C. **Estratégias adicionais no controle populacional de cães de rua**. Dissertação (Mestrado) - Universidade Federal do Paraná, Curso de Pós-Graduação em Medicina Veterinária, Curitiba, 72f., 2010.

PUKACZ, M.; KIENZLE, B.; BRAUN, J. Simple, minimally invasive technique for ovariohysterectomy in the dog. **Veterinary Record**, London, v. 165, p.688-690, 2009.

QUESSADA, A.M.; SOUSA, A.A.R.; COSTA, A.P.R.; SOUSA, A.A.S.; ROCHA, R.R.C. Comparação de técnicas de ovariosalpingohisterectomia em cadelas. **Acta Scientiae Veterinariae**, Porto Alegre, v.37, n.3, p. 253-258, 2009.

ROBERTS, S.J. Infertilidad en perras y gatas: Defectos o anormalidades anatomicos o congenitos. In: ROBERTS, Stephen J.. **Obstetricia veterinaria y patologia de la reproduccion (teriogenologia)**. Buenos Aires: Editorial Hemisferio Sur S. A., Cap. 17, p. 784, 1979.

RODRIGUES, M.C.; COELHO, M.C.O.C.; QUESSADA, A.M.; LIMA, D.A.S.D.; DE SOUSA, J.M.; CARVALHO, C.C.D.. Ovariosalpingohisterectomia em cadelas: comparação entre a técnica de tração uterina por via vaginal associada à celiotomia pelo flanco e a

abordagem ventral mediana. **Revista Portuguesa de Ciências Veterinárias**, Lisboa, v. 111, n. 583-584, p. 165-172, 2012.

SANTOS, C.R.O.; LOPES, Í.B.L.; SOBRINHO, F.B.S.; RAMOS, J.N.; ANDRADE, A.C.; CAMPINHO, D.S.P.; SILVA, A.R.S.; GOMES, A.A.D. Aplasia segmentar uterina em ovariosalpingohisterectomia eletiva em cadela - Relato de caso. **Clínica Veterinária**, Petrolina, ano XXI, n.123, p. 96-99, julho/agosto 2016.

SANTOS, F.C.; CORRÊA, T.P.; RAHAL, S.C.; CRESPILHO, A.M.; LOPES, M.D.; MAMPRIM, M.J. Complicações da esterilização cirúrgica de fêmeas caninas e felinas. Revisão de literatura. **Veterinária e Zootecnia**, Botucatu, v.16, n. 1, p. 8-18, mar, 2009.

SANTOS, J.A. **Patologia Especial dos Animais Domésticos (mamíferos e aves)**. Rio de Janeiro: Instituto Intramericano de Ciências Agrícolas – OEA. 661 p. p 131, 146 e 147. 1975.

SILVA, V.R.; PONTES, K.C.S.; PINTO, R.; AZEVEDO, N.V.; SANT'ANA, J.L.P. Comparação entre o flanco direito e esquerdo como acesso cirúrgico para ovariosalpingohisterectomia em gatas. *In*: Simpósio de Produção Acadêmica, 5, 2013, Viçosa. **Anais V SIMPAC**. Viçosa: Univiçosa, p. 303-308, 2013.

SONTAS, B.H.; ALTUN, E.D.; VENC, K. GU.; ARUN, S.S.; EKICI, H. Vaginal **Neurofibroma in a Hysterectomized Poodle Dog**. Istanbul, *Reproduction in Domestic Animals*, Berlin, v.45, p. 1130–1133, 2010.

SONTAS, B.H.; MILANI, C.; ROMAGNOLI, S.; BERTOLINI, G.; CALDIN, M.; CALIARI, D.; ZAPPULLI, V.; MOLLO, A. A Huge Ovarian Cyst in a Hysterectomized Bitch. **Reproduction in Domestic Animals**. Belin, v. 46, p. 1107–1111, 2011.

STONE, E.A. Ovário e útero. *In*: SLATTER, D.. **Manual de cirurgia de pequenos animais**. 3. ed. São Paulo: Manole, cap. 98, p. 1487-1489, 2007.

TALLANT, A.; AMBROS, B.; FREIRE, C., SAKALS, S. Comparison of intraoperative and postoperative pain during canine ovariohysterectomy and ovariectomy. **Canadian Veterinary Journal**, Ottawa, v. 57, n. 7, p. 741-746, jul, 2016.

WYKES, P.M.; OLSON, P.N. Moléstias do útero. p. 665-669. *In*: Borjab, M. Joseph. **Mecanismo da moléstia na cirurgia de pequenos animais**. 2 ed. São Paulo: Ed. Manole. 1996.

8 ANEXOS Anexo A



Universidade Federal Rural do Rio de Janeiro Programa de Pós-graduação em Medicina Veterinária (PPGMV)

TERMO DE CONSENTIMENTO LIVRE E ESCLARECIDO

Título da Pesquisa: “Técnica de ovariossalpingohisterectomia adaptada em cadelas (*Canis familiaris*) e gatas (*Felis catus domesticus*): caracterização cirúrgica, vantagens e limitações”

Nome e e-mail dos Responsáveis pela pesquisa:

- Professora Doutora Marta Fernanda Albuquerque da Silva – martafas@ufrj.br
- Ana Carolina de Souza Campos (Mestranda em Medicina Veterinária – PPGMV UFRRJ) – carolinacampos@ufrj.br

Telefone CEUA/UFRRJ: 2682-3051.

Número protocolo CEUA: 1342140618. Prezado (a) Sr. (Sra.),

O Sr.(Sra.) está sendo convidado(a) a autorizar a participação de seu animal em nosso trabalho de pesquisa, que tem como finalidade a realização de cirurgia de castração de cadelas e gatas, conhecida no meio médico como cirurgia de ovariossalpingohisterectomia. Serão realizadas técnicas de castração que envolvem planejamento cirúrgico distinto dos já descritos na literatura médica veterinária. Na pesquisa pretendemos realizar a cirurgia iniciando pela remoção dos ovários e depois do útero ou iniciando pela remoção do útero e depois dos ovários.

Ao participar deste estudo o Sr.(Sra.) permitirá que sua cadela ou gata, que será operada pela equipe do Programa de Controle de Natalidade de Cães e Gatos da UFRRJ (Projeto Castração), seja acompanhada após a cirurgia por um período de até seis horas pela equipe do projeto. Nesse período o animal será avaliado, a cada hora, para verificarmos a presença de dor. No momento que for detectado qualquer sinal de desconforto que sugira dor, imediatamente será aplicada nova dose de analgésico para que o paciente vá para casa confortável e, a partir de então, os medicamentos serão fornecidos pelo(a) Sr.(Sra.), seguindo a receita prescrita no dia do procedimento.

A cirurgia de castração será realizada por médico veterinário especializado na área de Clínica Cirúrgica de Animais de Companhia (cães e gatos). O mesmo ocorrerá com a anestesia do paciente que será executada por anestesista especializado na área de Anestesiologia e Emergência Veterinária.

O Sr. (Sra.) tem liberdade de se recusar a participar e ainda se recusar a continuar participando em qualquer fase da pesquisa, sem qualquer prejuízo para o seu animal. Sempre que quiser poderá pedir mais informações sobre a pesquisa através do e-mail dos responsáveis, listados acima. Se necessário, poderá entrar em contato com Comissão de Ética no Uso de Animais (CEUA) da UFRRJ.

Os procedimentos adotados nesta pesquisa obedecem aos princípios éticos no uso de animais, elaborados pelo Conselho Nacional de Controle de Experimentação Animal (CONCEA), sobre a utilização de animais em atividades educacionais e em experimentos que envolvam espécies definidas na Lei 11.794/2008, e foi aprovado pela Comissão de Ética no

Uso de Animais (CEUA) da UFRRJ.

Todas as informações coletadas neste estudo são estritamente confidenciais. Somente os pesquisadores/professores terão conhecimento dos dados.

Esperamos que este estudo revele uma técnica operatória mais segura quando comparada à técnica iniciada pela remoção dos ovários e depois do útero, por reduzir a manipulação dos órgãos próximos, facilitar a exposição e manipulação dos ovários, diminuir o tempo cirúrgico e reduzir a dor pós-operatória.

Não haverá nenhum custo adicional para a participação do seu animal no estudo, além do valor já informado para a realização da cirurgia.

Após estes esclarecimentos, solicitamos o seu consentimento de forma livre para a participação de seu animal nesta pesquisa. Preencher, por favor, os itens que se seguem:

Dados de identificação do animal

Nome do animal e/ou número de registro (tatuagem, microchip, etc): _____

Espécie: _____ Raça: _____ Pelagem: _____ Sexo: _____

Data de nascimento: _____

Dados de identificação do proprietário ou responsável

Nome: _____

Documento de identidade nº: _____ Data nascimento: ____/____/____

Endereço: _____

Nº: _____ Apto: _____ Bairro: _____ Cidade: _____

Cep.: _____ Telefone: (0 __) _____

Consentimento Livre e Esclarecido

Tendo em vista os itens acima apresentados, eu, de forma livre e esclarecida, manifesto meu consentimento em participar da pesquisa.

Assinatura do Responsável pelo animal

Assinatura do Pesquisador

Data: ____/____/____

Anexo B

Avaliação semiquantitativa da facilidade de manipulação para realização de hemostasia e desinserção do ovário direito, ovário esquerdo e secção do útero de cadelas (12 animais) na execução de OSH por meio de duas diferentes técnicas cirúrgicas: tradicional (CT) e invertida (CI). Os dados estão expressos em cada escore classificado pelo cirurgião e auxiliar de cirurgia, sendo 1 (RUIM), 2 (BOM), 3 (EXCELENTE). Animais oriundos do Programa de Controle de Natalidade de Cães e Gatos da UFRRJ, agosto de 2018 a janeiro de 2019.

	OVD	OVD	OVD	OVD	OVE	OVE	OVE	OVE	UT	UT	UT	UT
	CIR	AUX	CIR	AUX	CIR	AUX	CIR	AUX	CIR	AUX	CIR	AUX
ANIMAIS/ GRUPOS	CI	CI	CT	CT	CI	CI	CT	CT	CI	CI	CT	CT
1	3	3	2	2	3	3	2	3	3	3	3	3
2	3	3	3	2	3	3	3	2	3	3	3	3
3	3	3	3	3	3	3	3	3	3	3	3	3
4	3	3	3	2	3	3	3	2	3	3	3	3
5	3	2	1	1	3	3	2	1	3	3	2	3
6	3	3	2	2	3	3	3	3	3	3	3	3
7	3	3	3	3	3	3	3	3	3	3	3	3
8	3	3	3	2	3	3	3	3	3	3	3	3
9	2	2	3	3	3	3	3	3	3	3	3	3
10	3	3	3	3	3	3	3	3	3	3	3	3
11	3	3	3	3	3	3	3	3	3	3	3	3
12	3	3	3	3	3	3	3	3	3	3	3	3

*OVD= Ovário direito; OVE= Ovário esquerdo; UT= Útero; CIR= Cirurgião; AUX= Auxiliar de cirurgia; CI= Grupo Cadela Invertida; CT= Grupo Cadela Tradicional

Avaliação semiquantitativa do nível de manipulação dos órgãos adjacentes para realização de OSH em cadelas (12 animais) por meio de duas diferentes técnicas cirúrgicas: tradicional (CT) e invertida (CI). Os dados estão expressos em cada escore classificado pelo cirurgião e auxiliar de cirurgia, sendo 1 (POUCO), 2 (MÉDIO), 3 (INTENSO). Animais oriundos do Programa de Controle de Natalidade de Cães e Gatos da UFRRJ, agosto de 2018 a janeiro de 2019.

ANIMAIS/GRUPOS	CIRURGIÃO		AUXILIAR	
	CI	CI	CT	CT
1	2	2	3	3
2	1	1	1	1
3	2	1	1	1
4	2	1	1	2
5	1	1	3	2
6	1	1	1	1
7	1	1	1	1
8	1	1	1	1
9	1	1	1	1
10	2	1	1	1
11	1	2	1	1
12	1	1	1	1

Anexo C

Avaliação semiquantitativa da facilidade de manipulação para realização de hemostasia e desinserção do ovário direito, ovário esquerdo e secção do útero de gatas (12 animais) na execução de OSH por meio de duas diferentes técnicas cirúrgicas: tradicional (GT) e invertida (GI). Os dados estão expressos em cada escore classificado pelo cirurgião e auxiliar de cirurgia, sendo 1 (RUIM), 2 (BOM), 3 (EXCELENTE). Animais oriundos do Programa de Controle de Natalidade de Cães e Gatos da UFRRJ, agosto de 2018 a janeiro de 2019.

ANIMAIS/ GRUPOS	OVD CIR	OVD AUX	OVD CIR	OVD AUX	OVE CIR	OVE AUX	OVE CIR	OVE AUX	UT CIR	UT AUX	UT CIR	UT AUX
	GI	GI	GT	GT	GI	GI	GT	GT	GI	GI	GT	GT
1	3	3	3	3	3	3	3	3	3	3	3	3
2	3	3	2	1	3	3	2	1	3	3	3	2
3	3	3	3	3	3	3	3	3	3	3	3	3
4	3	3	3	3	3	3	3	3	3	3	3	3
5	3	3	3	3	3	3	3	3	3	3	3	3
6	3	3	3	3	3	3	3	3	3	3	3	3
7	3	3	3	3	3	3	3	3	3	3	3	3
8	3	3	3	3	3	3	3	3	3	3	3	3
9	3	3	3	3	3	3	3	3	3	3	3	3
10	3	3	3	3	3	3	3	3	3	3	3	3
11	3	3	3	3	3	3	3	3	3	3	3	3
12	3	3	3	3	3	3	3	3	3	3	3	3

*OVD= Ovário direito; OVE= Ovário esquerdo; UT= Útero; CIR= Cirurgião; AUX= Auxiliar de cirurgia; GI= Grupo Gata Invertida; GT= Grupo Gata Tradicional

Avaliação semiquantitativa do nível de manipulação dos órgãos adjacentes para realização de OSH em cadelas (12 animais) por meio de duas diferentes técnicas cirúrgicas: tradicional (GT) e invertida (GI). Os dados estão expressos em cada escore classificado pelo cirurgião e auxiliar de cirurgia, sendo 1 (POUCO), 2 (MÉDIO), 3 (INTENSO). Animais oriundos do Programa de Controle de Natalidade de Cães e Gatos da UFRRJ, agosto de 2018 a janeiro de 2019.

ANIMAIS/GRUPOS	CIRURGIÃO		AUXILIAR	
	GI	GI	GT	GT
1	1	1	1	1
2	1	1	2	2
3	1	1	1	1
4	1	1	1	1
5	1	2	1	1
6	1	1	1	2
7	1	1	1	1
8	1	1	1	1
9	1	1	1	1
10	1	1	1	1
11	1	2	1	1
12	1	1	1	1

Anexo D

Avaliação do tempo cirúrgico total em cadelas e gatas na execução de OSH por meio de duas diferentes técnicas cirúrgicas: tradicional e invertida. O tempo cirúrgico total representa o intervalo entre a entrada à cavidade abdominal e o fim da execução do último ponto de pele. Os dados estão expressos em tempo (minutos) por animal (12 animais) por grupo experimental, e a comparação entre os grupos pelo teste estatístico *t* Teste. Animais oriundos do Programa de Controle de Natalidade de Cães e Gatos da UFRRJ, agosto de 2018 a janeiro de 2019.

ANIMAIS/ GRUPOS EXPERIMENTAIS	TEMPO CIRÚRGICO TOTAL			
	CI	CT	GI	GT
1	27	23	16	17
2	29	23	17	20
3	24	21	19	14
4	20	24	16	17
5	22	30	16	16
6	23	23	16	18
7	19	20	16	16
8	22	19	16	15
9	23	21	16	15
10	25	16	17	14
11	24	17	16	15
12	19	17	14	13
p		0,190		0,529

*CI= Cadela Invertida; CT= Cadela Tradicional; GI= Gata Invertida; GT= Gata Tradicional

Anexo E

Anotação dos parâmetros vitais (frequência cardíaca - FC; *f*- frequência respiratória; pressão arterial sistólica - PAS; temperature retal - T) de cadelas submetidas à técnica de OSH Tradicional. FC expressa em batimentos por minuto, *f* expressa em movimentos por minuto, PAS expressa em mmHg e T expressa em °C. Animais oriundos do Programa de Controle de Natalidade de Cães e Gatos da UFRRJ, agosto de 2018 a janeiro de 2019.

		MB	M0	TOD	TOE	TU
PACIENTE						
ANIMAL 1	FC	140	136	134	104	104
	<i>f</i>	40	16	20	4	4
	PAS	130	110	130	110	105
	T	38,6	36	36	36,1	35,8
ANIMAL 2	FC	128	127	92	91	78
	<i>f</i>	32	21	28	32	24
	PAS	120	100	100	110	100
	T	38,5	35,5	35,5	35,3	35,1
ANIMAL 3	FC	100	82	102	104	109
	<i>f</i>	24	5	9	11	12
	PAS	130	80	95	104	120
	T	38,6	37	36,8	36,6	36,3
ANIMAL 4	FC	144	90	93	96	104
	<i>f</i>	40	14	6	5	3
	PAS	180	100	120	125	110
	T	38,9	36,9	37,4	37,1	35,4
ANIMAL 5	FC	120	138	121	82	110
	<i>f</i>	64	8	26	5	8
	PAS	120	100	150	110	120
	T	39	38,7	38,5	38,3	38,1
ANIMAL 6	FC	140	106	105	95	104
	<i>f</i>	52	14	12	11	11
	PAS	150	90	110	100	110
	T	38	37,2	37,2	37,1	37,1
ANIMAL 7	FC	140	90	120	61	80
	<i>f</i>	60	8	19	3	7
	PAS	180	80	100	100	95
	T	39,2	38,4	37,7	37,6	37,3
ANIMAL 8	FC	120	115	116	81	71
	<i>f</i>	28	13	80	APNEIA	3
	PAS	100	130	140	120	110
	T	39,5	38,4	37,7	37,7	37,5
ANIMAL 9	FC	120	114	140	90	97
	<i>f</i>	32	27	22	28	30
	PAS	130	90	110	90	100
	T	38	37,3	37,3	37,2	37,1
ANIMAL 10	FC	160	134	164	79	70

PACIENTE		MB	M0	TOD	TOE	TU
	<i>f</i>	60	25	40	21	12
	PAS	140	90	100	88	80
	T	38,6	38,9	38,5	38,4	38,4
ANIMAL 11	FC	180	124	131	115	119
	<i>f</i>	28	18	27	25	21
	PAS	130	80	90	110	100
	T	39,1	37,3	36,6	36,1	35,7
ANIMAL 12	FC	80	94	108	85	100
	<i>f</i>	40	13	21	13	10
	PAS	120	90	90	100	90
	T	38,6	37,1	37,6	36,4	37,2

Anexo F

Anotação dos parâmetros vitais (frequência cardíaca - FC; f - frequência respiratória; pressão arterial sistólica - PAS; temperature retal - T) de cadelas submetidas à técnica de OSH Invertida. FC expressa em batimentos por minuto, f expressa em movimentos por minuto, PAS expressa em mmHg e T expressa em °C. Animais oriundos do Programa de Controle de Natalidade de Cães e Gatos da UFRRJ, agosto de 2018 a janeiro de 2019.

PACIENTE		MB	M0	TU	TOD	TOE
ANIMAL 1	FC	168	104	94	104	109
	f	52	23	16	18	16
	PAS	160	100	110	120	120
	T	38,8	36,5	36,8	36,6	36,5
ANIMAL 2	FC	180	80	102	87	78
	f	32	15	8	6	4
	PAS	180	90	110	110	100
	T	38,9	38,1	37,9	37,7	37,5
ANIMAL 3	FC	132	103	89	84	79
	f	32	18	16	16	17
	PAS	140	120	120	110	90
	T	39,4	36,3	36,5	36,2	36,8
ANIMAL 4	FC	200	151	140	91	81
	f	36	15	28	21	10
	PAS	90	110	130	110	110
	T	39,6	36,8	35,5	35,2	35,1
ANIMAL 5	FC	100	83	68	78	94
	f	40	13	19	14	40
	PAS	100	80	80	80	90
	T	38,3	38	38	38	37,9
ANIMAL 6	FC	140	100	105	94	101
	f	44	15	12	14	14
	PAS	130	120	110	120	130
	T	38,8	35,9	37,1	36,9	36,7
ANIMAL 7	FC	120	100	67	70	62
	f	40	21	APNEIA	25	20
	PAS	160	100	100	95	110
	T	39,1	36,2	35,4	35,4	35,4
ANIMAL 8	FC	132	90	96	91	90
	f	32	7	6	12	8
	PAS	140	80	110	110	110
	T	39	36,3	34,9	35,7	35,4
ANIMAL 9	FC	80	87	81	89	87
	f	48	5	6	6	5
	PAS	100	85	100	120	110
	T	38,5	37,9	37,8	37,7	37,6
ANIMAL 10	FC	120	107	101	98	92
	f	32	15	15	12	10

PACIENTE		MB	M0	TU	TOD	TOE
ANIMAL 11	PAS	160	90	110	120	115
	T	38,8	37,1	36,8	36,3	36,1
	FC	104	111	107	104	98
	<i>f</i>	32	12	15	17	15
ANIMAL 12	PAS	140	70	100	96	95
	T	38	36,8	37	36,8	36,5
	FC	188	79	89	80	104
	<i>f</i>	40	7	4	7	10
	PAS	110	100	100	100	110
	T	39,4	38,1	37,7	37,5	37,5

MB= Momento basal; M0= Momento da estabilização anestésica; TOD= Tração ovário direito; TOE= Tração ovário esquerdo; TU= Tração uterina.

Anexo G

Anotação dos parâmetros vitais (frequência cardíaca - FC; *f*- frequência respiratória; pressão arterial sistólica - PAS; temperature retal - T) de gatas submetidas à técnica de OSH Tradicional. FC expressa em batimentos por minuto, *f* expressa em movimentos por minuto, PAS expressa em mmHg e T expressa em °C. Animais oriundos do Programa de Controle de Natalidade de Cães e Gatos da UFRRJ, agosto de 2018 a janeiro de 2019.

PACIENTE		MB	M0	TOD	TOE	TU
ANIMAL 1	FC	200	163	190	207	218
	<i>f</i>	60	23	23	24	13
	PAS	170	100	130	110	110
	T	39	38,3	38,1	37,8	37,6
ANIMAL 2	FC	200	134	171	207	184
	<i>f</i>	40	11	12	18	21
	PAS	130	80	100	120	120
	T	39,1	36,8	37	36,8	36,7
ANIMAL 3	FC	164	110	108	108	112
	<i>f</i>	60	8	8	10	8
	PAS	160	100	100	85	70
	T	38,7	36,9	36,8	36,7	36,7
ANIMAL 4	FC	184	140	140	142	142
	<i>f</i>	60	5	5	8	7
	PAS	110	85	90	95	90
	T	38,8	37,2	37,1	37	37
ANIMAL 5	FC	192	130	132	141	152
	<i>f</i>	80	5	13	5	5
	PAS	130	90	90	90	90
	T	38,5	36,3	36	35,7	35,5
ANIMAL 6	FC	160	118	158	185	177
	<i>f</i>	56	26	14	10	25
	PAS	120	90	90	120	100
	T	39,2	39,5	38,9	38,4	38,2
ANIMAL 7	FC	152	136	119	154	140
	<i>f</i>	40	22	10	16	17
	PAS	140	90	90	110	110
	T	37,8	37,9	37,1	36,9	36,7
ANIMAL 8	FC	192	155	168	166	170
	<i>f</i>	64	19	34	31	27
	PAS	110	85	90	80	90
	T	38,7	36,9	37,5	37,4	37,2
ANIMAL 9	FC	160	157	170	192	170
	<i>f</i>	36	20	24	26	23
	PAS	120	80	100	120	110
	T	38,8	38,1	37,7	37,3	37,1
ANIMAL 10	FC	200	145	127	123	126
	<i>f</i>	68	11	6	4	6

PACIENTE		MB	M0	TOE	TOE	TU
ANIMAL 11	PAS	110	90	86	88	90
	T	38,1	37	35,8	35,9	35,4
	FC	176	138	144	168	164
	<i>f</i>	86	15	16	17	17
ANIMAL 12	PAS	120	80	94	100	90
	T	39	37,8	37,8	37,8	37,2
	FC	180	172	172	180	170
	<i>f</i>	68	24	29	52	38
	PAS	120	90	100	120	120
	T	39,5	37,8	36,7	36,7	36,5

*Dados em negrito representam os momentos em que os animais receberam resgate analgésico. MB= Momento basal; M0= Momento da estabilização anestésica; TOD= Tração ovário direito; TOE= Tração ovário esquerdo; TU= Tração uterina.

Anexo H

Anotação dos parâmetros vitais (frequência cardíaca - FC; f - frequência respiratória; pressão arterial sistólica - PAS; temperature retal - T) de gatas submetidas à técnica de OSH Invertida. FC expressa em batimentos por minuto, f expressa em movimentos por minuto, PAS expressa em mmHg e T expressa em °C. Animais oriundos do Programa de Controle de Natalidade de Cães e Gatos da UFRRJ, agosto de 2018 a janeiro de 2019.

PACIENTE		MB	M0	TU	TOD	TOE
ANIMAL 1	FC	200	92	129	152	108
	f	40	12	10	10	APNEIA
	PAS	120	100	130	160	110
	T	38	36,3	36	35,7	35,5
ANIMAL 2	FC	180	133	148	139	144
	f	76	7	3	10	10
	PAS	160	90	90	80	80
	T	38,8	38,8	38,4	38,3	38,2
ANIMAL 3	FC	208	140	186	157	151
	f	48	6	7	5	5
	PAS	125	80	100	120	105
	T	38,3	36,7	36,5	36,2	36
ANIMAL 4	FC	188	108	141	116	123
	f	56	16	13	6	8
	PAS	150	70	90	110	100
	T	38,5	37,2	37	36,7	36,5
ANIMAL 5	FC	196	127	163	171	168
	f	68	8	8	8	10
	PAS	124	102	96	107	99
	T	39,1	37,8	37,5	37,3	37,1
ANIMAL 6	FC	204	160	158	173	172
	f	64	13	15	18	13
	PAS	120	90	90	100	110
	T	38,2	37,1	36,8	36,7	36,6
ANIMAL 7	FC	200	203	192	193	187
	f	68	13	17	18	17
	PAS	120	90	85	90	80
	T	37,6	39	38,3	38,1	38
ANIMAL 8	FC	200	146	112	112	148
	f	64	28	18	15	21
	PAS	110	90	80	70	70
	T	39	38,5	37,7	37,4	37,5
ANIMAL 9	FC	200	162	194	195	70
	f	100	10	9	11	12
	PAS	110	90	110	110	80
	T	38,6	38,5	37,9	38,4	38,4
ANIMAL 10	FC	172	198	194	226	231

PACIENTE		MB	M0	TU	TOD	TOE
	<i>f</i>	44	3	5	12	23
	PAS	140	90	100	140	140
	T	38,6	37,8	37,5	37,3	37,2
ANIMAL 11	FC	184	168	183	214	205
	<i>f</i>	40	24	16	30	29
	PAS	120	80	92	110	110
	T	39,4	37,8	37,2	37,2	37,2
ANIMAL 12	FC	180	124	127	144	142
	<i>f</i>	36	6	15	7	7
	PAS	100	90	85	85	85
	T	39,2	37,2	36,9	36,9	36,9

*Dados em negrito representam os momentos em que os animais receberam resgate analgésico. MB= Momento basal; M0= Momento da estabilização anestésica; TOD= Tração ovário direito; TOE= Tração ovário esquerdo; TU= Tração uterina.